ಸ್ತ್ರೀ ಜನನಾಂಗ ಗಂತಿಗಳು

ಡಾ|| ಪಿ. ಎಸ್. ಶಂಕರ್

ಪ್ರಸಾರಾಂಗ
ರಾಜೀವ್‌ಗಾಂಧಿ ಆರೋಗ್ಯ ವಿಜ್ಞಾನಗಳ ವಿಶ್ವವಿದ್ಯಾಲಯ
ಕರ್ನಾಟಕ

11803
CHC-CLIC

COMMUNITY HEALTH CELL
LIBRARY
and
Information
Centre
BANGALORE

SOCHARA
Community Health
Library and Information Centre (CLIC)
Community Health Cell
85/2, 1st Main, Maruthi Nagar,
Madiwala, Bengaluru - 560 068.
Tel : 080 - 25531518
email : clic@sochara.org / chc@sochara.org
www.sochara.org

ಸ್ತ್ರೀ ಜನನಾಂಗ ಗಂತಿಗಳು

ಡಾ|| ಪಿ. ಎಸ್. ಶಂಕರ್

ಪ್ರಸಾರಾಂಗ
ರಾಜೀವ್ ಗಾಂಧಿ ಆರೋಗ್ಯ ವಿಜ್ಞಾನಗಳ ವಿಶ್ವವಿದ್ಯಾಲಯ
ಕರ್ನಾಟಕ

ಪುಸ್ತಕದ ಹೆಸರು : "ಸ್ತ್ರೀ ಜನನಾಂಗ ಗಂತಿಗಳು"

ಬರೆದವರು : **ಡಾ|| ಪಿ.ಎಸ್. ಶಂಕರ್**
ಮೆಡಿಸಿಟಿ ಶೇರ್ ಮೆಡಿಕಲ್ ಕೇರ್
101, ಸ್ಕಿಲ್ ಅವಿನ್ಯೂ
ಹಿಲ್‌ಪೋರ್ಟ್ ರಸ್ತೆ
ಹೈದರಾಬಾದ್

ಪ್ರಕಟಣೆ : **ಪ್ರೊ|| ಕೆ.ಪಿ. ಪುತ್ತೂರಾಯ**
ನಿರ್ದೇಶಕರು (ಪ್ರಸಾರಾಂಗ)
ರಾಜೀವ್ ಗಾಂಧಿ ಆರೋಗ್ಯ ವಿಜ್ಞಾನಗಳ
ವಿಶ್ವವಿದ್ಯಾಲಯ, ಕರ್ನಾಟಕ
4ನೇ 'ಟಿ' ಬ್ಲಾಕ್, ಜಯನಗರ
ಬೆಂಗಳೂರು - 560 041
ದೂರವಾಣಿ : 080-6558181, 6558282 (216)

ಪ್ರಥಮ ಮುದ್ರಣ : **ನವೆಂಬರ್ 2002**

ಬೆಲೆ : **ರೂ. 30=00**

ರಕ್ಷಾಪುಟ : **ಯು.ಟಿ. ಸುರೇಶ್**
ಮೆ|| ಫ್ಲವರ್ ಗ್ರಾಫಿಕ್ಸ್ ಡಿಸೈನರ್ಸ್, ಬೆಂಗಳೂರು

ಮುದ್ರಕರು : **ಸ್ಪ್ಯಾನ್ ಪ್ರಿಂಟ್**
ಬೆಂಗಳೂರು - 560 070
ದೂರವಾಣಿ : 671 8831

COMMUNITY HEALTH CELL
LIBRARY
and
Information
Centre
BANGALORE

DIS-337
11803 P02

ಮೊದಲ ಮಾತು

ವಿಶ್ವವಿದ್ಯಾಲಯಗಳೆಂದರೆ ವಿದ್ಯಾರ್ಥಿಗಳಿಗೆ ಪರೀಕ್ಷೆಗಳನ್ನು ನಡೆಸಿ, ಪದವಿಗಳನ್ನು ನೀಡುವ ಸಂಸ್ಥೆಗಳೆಂದು ಕೆಲವರ ಕಲ್ಪನೆ. ಆದರೆ ಇದು ಒಂದು ತಪ್ಪು ಅನಿಸಿಕೆ. ವಿಶ್ವವಿದ್ಯಾಲಯಗಳೆಂದರೆ ವಿಶ್ವವ್ಯಾಪಿಯಾಗಬೇಕಾದ ಶಿಕ್ಷಣ ಕೇಂದ್ರಗಳೆಂದರ್ಥ. ಇಲ್ಲಿ ವಿದ್ಯಾರ್ಥಿಗಳಿಗೆ ಸಕಾಲದಲ್ಲಿ ಸಮರ್ಪಕವಾಗಿ ಪರೀಕ್ಷೆಗಳನ್ನು ನಡೆಸಿ, ಪದವಿಗಳನ್ನು ನೀಡುವುದರ ಜತೆ, ಅವರು ಕಲಿಯಬೇಕಾದ ಪಠ್ಯಕ್ರಮ, ಪರೀಕ್ಷಾ ವಿಧಾನ, ಶಿಕ್ಷಣ ಸಂಸ್ಥೆಗಳು ಅನುಸರಿಸಬೇಕಾದ ಶಿಕ್ಷಣ ನೀತಿ, ರೀತಿ, ಗುಣಮಟ್ಟ, ಸಂಶೋಧನೆ, ಕ್ರೀಡೆ, ಸಾಹಿತ್ಯ, ಸಾಂಸ್ಕೃತಿಕ ಕಾರ್ಯಕ್ರಮ ಮುಂತಾದ ಚಟುವಟಿಕೆಗಳ ಬಗ್ಗೆಯೂ ಒತ್ತುಕೊಡುತ್ತಲೇ ಇರಬೇಕಾಗುತ್ತದೆ. ಇಷ್ಟೇ ಅಲ್ಲದೆ ಜನಸಾಮಾನ್ಯರಿಗೂ ಅನ್ವಯವಾಗುವ ಕಾರ್ಯಕ್ರಮಗಳನ್ನು ವಿಶ್ವವಿದ್ಯಾಲಯವು ಹಮ್ಮಿಕೊಳ್ಳಬೇಕಾಗುತ್ತದೆ. ಕಾರಣ ಜನಸಾಮಾನ್ಯರಲ್ಲಿ ಅನೇಕರು ವಿಶ್ವವಿದ್ಯಾಲಯವನ್ನು ತಲುಪಲು ಸಾಧ್ಯವಾಗದೆ ಹೋದರೂ, ವಿಶ್ವವಿದ್ಯಾಲಯದ ಜ್ಞಾನ, ಜನಸಾಮಾನ್ಯರನ್ನು ತಲಪುವಂತಾಗಬೇಕು. ಈ ನಿಟ್ಟಿನಲ್ಲಿ, ಉಪನ್ಯಾಸಗಳು, ಪ್ರದರ್ಶನಗಳು ಮುಂತಾದ ಚಟುವಟಿಕೆಗಳು ಸಹಾಯಕಾರಿಯಾಗಬಲ್ಲುವಾದರೂ, ಪುಸ್ತಕ, ಹೆಚ್ಚಿನವರು ಬಳಸಬಲ್ಲ ಹಾಗೂ ಬಹಳ ಕಾಲ ಶೇಖರಿಸಬಲ್ಲ ಅತ್ಯುತ್ತಮ ಮಾಧ್ಯಮ. ಆರೋಗ್ಯ ವಿಜ್ಞಾನಗಳಿಗೆ ಸಂಬಂಧಿಸಿದ ಪುಸ್ತಕಗಳಂತೂ, ಬಹಳ ಅಮೂಲ್ಯವಾದುವು ಹಾಗೂ ಅತ್ಯಂತ ಪ್ರಯೋಜನಕಾರಿಯಾದುವು. ಇದಕ್ಕೆ ಸಂಬಂಧಿಸಿದಂತೆ ಉತ್ತಮ ವೈದ್ಯ ಸಾಹಿತ್ಯವನ್ನು ಸೃಷ್ಟಿಸಬಲ್ಲ ನುರಿತ ವೈದ್ಯ ಲೇಖಕರಿಗೂ ನಮ್ಮಲ್ಲಿ ಕೊರತೆ ಇಲ್ಲ. ಇಂತಹವರ ಸಹಾಯದಿಂದ, ಆರೋಗ್ಯಕ್ಕೆ ಸಂಬಂಧಿಸಿದ ವಿಷಯಗಳ ಬಗ್ಗೆ ಸರಳವಾಗಿ ಬರೆದ ಸಣ್ಣ ಸಣ್ಣ ಪುಸ್ತಕಗಳನ್ನು ಪ್ರಕಟಿಸಬೇಕಾದುದು ವಿಶ್ವವಿದ್ಯಾಲಯದ ಇನ್ನೊಂದು ಕೆಲಸ. ಕಾರಣ ಸಾಮಾನ್ಯ ಕಾಯಿಲೆಗಳ ಬಗ್ಗೆ ಒಂದಿಷ್ಟು ಪರಿಜ್ಞಾನ ಎಲ್ಲರಿಗೂ ಅವಶ್ಯಕ.

ಈ ನಿಟ್ಟಿನಲ್ಲಿ, ನಮ್ಮ ವಿಶ್ವವಿದ್ಯಾಲಯದ ಪ್ರಸಾರಾಂಗ ವಿಭಾಗವು ಮೊದಲ ಹಂತದಲ್ಲಿ, ಆರೋಗ್ಯ ವಿಜ್ಞಾನಕ್ಕೆ ಸಂಬಂಧಿಸಿದ ಪ್ರಚಲಿತ ಹಾಗೂ ಪ್ರಯೋಜನಕಾರಿ ವಿಷಯಗಳ ಮೇಲೆ, ಹೆಸರಾಂತ ವೈದ್ಯ ಲೇಖಕರಿಂದ ಪುಸ್ತಕಗಳನ್ನು ಬರೆಸಿ ಪ್ರಕಟಿಸುತ್ತಿದೆ. ವಿಶ್ವವಿದ್ಯಾಲಯದ "ಆರೋಗ್ಯ ಮಾಲೆ" ಯಡಿಯಲ್ಲಿ ಪ್ರಕಟವಾಗುತ್ತಿರುವ ಈ ಪುಸ್ತಕ ಕನ್ನಡದ ಸಹೃದಯ ಓದುಗರ ಕೈ ಸೇರಿ, ಉಪಯುಕ್ತವೂ, ಜನಪ್ರಿಯವೂ ಆಗುವುದೆಂದು ನಂಬುತ್ತೇನೆ. ಅಂತೆಯೇ ಈ ಮಾಲೆಯ ಪುಸ್ತಕಗಳು ಆರೋಗ್ಯ ಶಿಕ್ಷಣ ನೀಡಲಿಚ್ಛಿಸುವ ವೈದ್ಯರಿಗೂ ನೆರವಾಗಬಹುದೆಂದು ನನ್ನ ಆಶಯ.

ಡಾ|| ಆರ್. ಚಂದ್ರಶೇಖರ
ಕುಲಪತಿಗಳು
ರಾಜೀವ್ ಗಾಂಧಿ ಆರೋಗ್ಯ ವಿಜ್ಞಾನಗಳ
ವಿಶ್ವವಿದ್ಯಾಲಯ, ಕರ್ನಾಟಕ

ಪ್ರಕಾಶಕರ ನುಡಿ

ಆರೋಗ್ಯ ಎಲ್ಲರಿಗೂ, ಎಲ್ಲಕಾಲಕ್ಕೂ ಅನಿವಾರ್ಯ ಹಾಗೂ ಅವಶ್ಯಕ. ಉತ್ತಮ ಆರೋಗ್ಯವನ್ನು ಗಳಿಸಿ, ಉಳಿಸಿ, ಬೆಳೆಸಿ, ಕಾಪಾಡಿಕೊಳ್ಳುವ ದೃಷ್ಟಿಯಲ್ಲಿ ಆರೋಗ್ಯ ವಿಜ್ಞಾನಕ್ಕೆ ಸಂಬಂಧಿಸಿದ ವಿಷಯಗಳ ಮೇಲೆ ಕನಿಷ್ಠ ಜ್ಞಾನಸಂಪಾದನೆ ಎಲ್ಲರಿಗೂ ಪ್ರಯೋಜನಕಾರಿ. ಇದನ್ನು ತಿಳಿಯಪಡಿಸಿ, ಪ್ರಚಾರಗೊಳಿಸುವುದೂ ವಿಶ್ವವಿದ್ಯಾಲಯಗಳ ಮಹತ್ವದ ಕೆಲಸವೆಂದೆನಿಸುತ್ತದೆ. ಈ ನಿಟ್ಟಿನಲ್ಲಿ ಅಧಿನಿಯಮಗಳು, ಶಾಸನಗಳು, ಪಠ್ಯಕ್ರಮ, ಪಠ್ಯಪುಸ್ತಕ, ವಾರ್ಷಿಕ ವರದಿ, ವಾರ್ತಾ ಪತ್ರಿಕೆ ಮುಂತಾದ ಪ್ರಕಟಣೆಗಳ ಹೊರತಾಗಿ ಜನಸಾಮಾನ್ಯರಿಗೂ ಉಪಯೋಗವಾಗುವಂತಹ, ಆರೋಗ್ಯ ವಿಜ್ಞಾನಕ್ಕೆ ಸಂಬಂಧಿಸಿದ ವಿಷಯಗಳ ಮೇಲೆ ಪುಸ್ತಕಗಳನ್ನು ಪ್ರಕಟಿಸುವದು ವಿಶ್ವವಿದ್ಯಾಲಯದ ಎಲ್ಲರೂ ಮೆಚ್ಚುವಂತಹ ಚಟುವಟಿಕೆಯಾಗುತ್ತದೆ. ಈ ಕಲ್ಪನೆಯ ಹಿನ್ನೆಲೆಯಲ್ಲಿ, "ಆರೋಗ್ಯ ಮಾಲೆ" ಎಂಬ ಶೀರ್ಷಿಕೆಯಡಿಯಲ್ಲಿ ರಾಜೀವ್ ಗಾಂಧಿ ಆರೋಗ್ಯ ವಿಜ್ಞಾನಗಳ ವಿಶ್ವವಿದ್ಯಾಲಯದ ಪ್ರಸಾರಾಂಗ ವಿಭಾಗವು ಪ್ರಥಮ ಬಾರಿಗೆ ಖ್ಯಾತ ಕನ್ನಡ ವೈದ್ಯ ಲೇಖಕರ ಕೃತಿಗಳನ್ನು ಪ್ರಕಟಿಸುವ ಕೆಲಸವನ್ನು ಆರಂಭಿಸಿದೆ. ಒಟ್ಟಿನಲ್ಲಿ ಪುಸ್ತಕಗಳು ಉಪಯುಕ್ತವಾಗಿರಬೇಕು, ಜನಸಾಮಾನ್ಯರಿಗೂ ಸುಲಭದಲ್ಲಿ ಅರ್ಥವಾಗುವಂತಿರಬೇಕು, ಹಾಗೂ ಕೈಗೆಟಕುವ ದರದೊಳಗಿರಬೇಕು. ಈ ಎಲ್ಲಾ ಅಂಶಗಳನ್ನು ಗಣನೆಗೆ ತೆಗೆದುಕೊಂಡು ಈ ಪುಸ್ತಕವನ್ನು ಪ್ರಕಟಿಸಲಾಗಿದೆ.

ಈ ಕೃತಿಗಳನ್ನು ಹೊರತರುವಲ್ಲಿ ಕಾರಣರಾದ ಮಾನ್ಯ ಕುಲಪತಿಗಳಿಗೂ, ಕುಲಸಚಿವರಿಗೂ, ಪ್ರಸಾರಾಂಗ ವಿಭಾಗದ ಸಲಹಾ ಸಮಿತಿಯವರಿಗೂ, ಸಹಕರಿಸಿದ ಸಿಂಡಿಕೇಟ್ ಸದಸ್ಯರಿಗೂ, ಪ್ರಸಾರಾಂಗ ವಿಭಾಗ ಆಭಾರಿಯಾಗಿದೆ. ಅಂತೆಯೇ, ರಕ್ಷಾಪುಟವನ್ನು ಅಚ್ಚುಕಟ್ಟಾಗಿ ರಚಿಸಿದ ಫ್ಲವರ್ ಗ್ರಾಫಿಕ್ಸ್ ಡಿಸೈನರ್‌ರವರಿಗೂ, ಸಕಾಲದಲ್ಲಿ ಅಂದವಾಗಿ ಮುದ್ರಿಸಿಕೊಟ್ಟ ಮುದ್ರಕರಿಗೂ ನಮ್ಮ ಕೃತಜ್ಞತೆಗಳು.

ಈ ಪುಸ್ತಕದ ಲೇಖಕರಾದ ಡಾ॥ ಪಿ.ಎಸ್. ಶಂಕರ್‌ರವರು ತಮ್ಮ ಕ್ಷೇತ್ರದಲ್ಲಿ ಖ್ಯಾತ ತಜ್ಞರೂ, ಉತ್ತಮ ಬರಹಗಾರರೆಂದೂ ಜನಪ್ರಿಯರಾಗಿರುತ್ತಾರೆ. ಈ ಪುಸ್ತಕವನ್ನು ಹೆಚ್ಚಿನ ಸಂಖ್ಯೆಯಲ್ಲಿ ಕನ್ನಡ ಸಹೃದಯ ಓದುಗರು ಕೊಂಡು, ಓದಿ ನಮ್ಮನ್ನು ಪ್ರೋತ್ಸಾಹಿಸಿ ಸಕಾರಾತ್ಮಕವಾಗಿ ಸ್ಪಂದಿಸುವರೆಂದು ನಂಬಿದ್ದೇವೆ.

ಡಾ॥ ಕೆ.ಪಿ. ಪುತ್ತೂರಾಯ
ನಿರ್ದೇಶಕರು, ಪ್ರಸಾರಾಂಗ
ರಾಜೀವ್ ಗಾಂಧಿ ಆರೋಗ್ಯ ವಿಜ್ಞಾನಗಳ
ವಿಶ್ವವಿದ್ಯಾಲಯ, ಕರ್ನಾಟಕ

ಲೇಖಕರ ಮಾತು

ದೇಹದ ಯಾವುದೇ ಅಂಗ ಭಾಗ ಕ್ಯಾನ್ಸರ್ ಬೆಳವಣಿಗೆಗೆ ಅವಕಾಶಮಾಡಿಕೊಡಬಲ್ಲುದು. ಯಾವುದೇ ವಯೋಮಾನದಲ್ಲಿ ಈ ರೋಗ ನಮ್ಮ ದೇಶದಲ್ಲಿ ಉಂಟಾಗುವ ಸಾವಿನ ನಾಲ್ಕನೆಯ ಮುಖ್ಯ ಕಾರಣವಾಗಿದೆ. ಸ್ತ್ರೀಯರಲ್ಲಿ ಗರ್ಭಕೋಶ ಮತ್ತು ಸ್ತನದ ಗಂತಿ ಬೆಳವಣಿಗೆಯ ಪ್ರಮಾಣ ಹೆಚ್ಚಿದೆ.

ಅಕಾರಣ ರಕ್ತಸ್ರಾವ ಅಥವಾ ಒಸರಿಕೆ, ಸ್ತನ ಮತ್ತಿತರ ದೇಹ ಭಾಗಗಳಲ್ಲಿ ನೋವಿಲ್ಲದ ಗಂಟು, ಯೋಗ್ಯ ರೀತಿಯ ಚಿಕಿತ್ಸೆಯ ನಂತರವೂ ಮಾಯದೆ ಉಳಿದ ವ್ರಣ, ಮಲಮೂತ್ರ ವಿಸರ್ಜನೆಯ ಪದ್ಧತಿಯಲ್ಲಿ ಬದಲಾವಣೆ, ಗೊಗ್ಗರ ಧ್ವನಿ ಅಥವಾ ಕುಗ್ಗದ ಕೆಮ್ಮು, ಅಪಚನ ಹಾಗೂ ನುಂಗುವ ತೊಂದರೆ, ದೇಹದಲ್ಲಿನ ನರೂಲಿ, ಮಚ್ಚೆಗಳ ಗಾತ್ರ ಮತ್ತು ಲಕ್ಷಣದಲ್ಲಿ ಏಕಾಏಕಿ ಬದಲಾವಣೆ ಇವು ಕ್ಯಾನ್ಸರ್ ರೋಗದ ಅಪಾಯಕಾರಿ ಸಂಕೇತಗಳೆಂದು ಜಗತ್ತಿನ ಎಲ್ಲೆಡೆ ಪರಿಗಣಿಸಲಾಗಿದೆ. ಈ ಗುಣಲಕ್ಷಣಗಳು ಕ್ಯಾನ್ಸರ್ ಇರುವಿಕೆಯನ್ನು ನೇರವಾಗಿ ಸೂಚಿಸುವುದಿಲ್ಲ. ಆದರೆ ಅವು ಕ್ಯಾನ್ಸರ್ ಬೆಳವಣಿಗೆಯ ಕುರುಹಾಗಿ ಪರಿಣಮಿಸಬಹುದಾದ ಸಾಧ್ಯತೆಯನ್ನು ಮಧ್ಯ ವಯಸ್ಸಿನ ವ್ಯಕ್ತಿಯಲ್ಲಿ ಸೂಚಿಸಬಹುದಾದುದರಿಂದ ಅವುಗಳ ಬಗ್ಗೆ ಸದಾ ಎಚ್ಚರಿಕೆಯಿಂದ ಇದ್ದು, ಅಂತಹ ಸಂಕೇತಗಳು ಎರಡು ವಾರಕ್ಕಿಂತ ಹೆಚ್ಚು ಕಾಲ ಬದಲುಗೊಳ್ಳದೆ ಉಳಿದರೆ ವಿವರವಾದ ವೈದ್ಯ ಪರೀಕ್ಷೆಗೆ ಒಳಪಡುವುದು ಅತ್ಯಗತ್ಯವಾಗಿದೆ.

ಕ್ಯಾನ್ಸರ್ ಬೆಳವಣಿಗೆ ಗೌಣ. ಪ್ರಾರಂಭದಲ್ಲಿ ಅದು ಯಾರ ಗಮನವನ್ನೂ ಸೆಳೆಯದು. ಅನೇಕ ಬಾರಿ ಅದು ತೋರಿಸುವ ಸಂಕೇತಗಳು ಅಲಕ್ಷಿಸಲ್ಪಡುತ್ತವೆ. ರೋಗವು ತೀವ್ರ ಘಟ್ಟವನ್ನು ತಲುಪುವವರೆಗೆ ಇಲ್ಲವೆ ರೋಗ ದೇಹದ ಬೇರೊಂದು ಭಾಗಕ್ಕೆ ಹರಡಿ ಅಲ್ಲಿನ ಕಾರ್ಯವ್ಯತ್ಯಯದ ಲಕ್ಷಣಗಳು ತೋರಿ ಬರುವವರೆಗೆ ಕಾಲ ವಿಳಂಬವಾಗುವುದರಿಂದ ಚಿಕಿತ್ಸೆಗೆ ಬೇಕಾದ ಅತ್ಯಮೂಲ್ಯ ಸಮಯ ನಷ್ಟವಾಗಿ ಹೋಗುವುದು.

ಈ ಹಿನ್ನೆಲೆಯಲ್ಲಿ ಸ್ತ್ರೀಯರಲ್ಲಿ ತೋರಿಬರುವ ಜನನಾಂಗಗಳು ಮತ್ತು ಸ್ತನಗಂತಿಯ ಲಕ್ಷಣಗಳು, ಅವುಗಳನ್ನು ಗುರುತಿಸುವ ಬಗೆ, ಸ್ವ ಪರೀಕ್ಷೆ ಮತ್ತು ಚಿಕಿತ್ಸೆಯ ಬಗ್ಗೆ ವಿವರಗಳನ್ನು ಈ ಪುಸ್ತಕದಲ್ಲಿ ನೀಡಲಾಗಿದೆ. ಜನಸಾಮಾನ್ಯರಲ್ಲಿ ಆರೋಗ್ಯ ವಿಷಯಗಳ ಬಗ್ಗೆ ತಿಳಿವಳಿಕೆ ಹೊಂದಬೇಕೆನ್ನುವ ಅಭಿಲಾಷೆ ಹೆಚ್ಚುತ್ತಿರುವ ಈ ದಿನಮಾನಗಳಲ್ಲಿ, ಈ ಪುಸ್ತಕ ಉಪಯುಕ್ತಕರವಾಗುವುದೆಂದು ಆಶಿಸಲಾಗಿದೆ. ಈ ಪುಸ್ತಕವನ್ನು ಪ್ರಕಟಿಸಲು ಮುಂದೆ ಬಂದ ರಾಜೀವ್ ಗಾಂಧಿ ಆರೋಗ್ಯ ವಿಜ್ಞಾನಗಳ ವಿಶ್ವವಿದ್ಯಾಲಯ ಪ್ರಸಾರಾಂಗಕ್ಕೆ ನನ್ನ ಕೃತಜ್ಞತೆಗಳು.

ಹೈದರಾಬಾದ್ ಡಾ|| ಪಿ.ಎಸ್. ಶಂಕರ್

ನವೆಂಬರ್ 2002

ಪರಿವಿಡಿ

	ಪುಟ
ಲೇಖಕರ ಮಾತು	
ಸ್ತ್ರೀ ಜನನಾಂಗಗಳು	1
ಸ್ತನ	13
ಗಂತಿ ಬೆಳವಣಿಗೆ	17
ಗರ್ಭಕಂಠದ ಕ್ಯಾನ್ಸರ್	21
ಗರ್ಭಕೋಶ ಗಂತಿ	34
ಅಂಡಾಶಯ ಗಂತಿ	42
ಸ್ತನಗಂತಿ	51
ಪಾರಿಭಾಷಿಕ ಪದಕೋಶ	72

ಚಿತ್ರ ವಿವರಣೆ

ಚಿತ್ರ		ಪುಟ
1.	ಸ್ತ್ರೀ ಜನನಾಂಗ	1
2.	ಸ್ತ್ರೀ ಜನನಾಂಗ ಮತ್ತು ಜೊತೆ ಅಂಗಗಳು	11
3.	ಸ್ತನ	14
4.	ಗರ್ಭಕಂಠದಿಂದ ಬೆಳೆದ ಗಂತಿ	27
5.	ಗರ್ಭಕೋಶದೊಳಗೆ ಬೆಳೆದ ಗಂತಿ	38
6.	ಗರ್ಭಕೋಶವನ್ನು ಸಂಪೂರ್ಣವಾಗಿ ಆಕ್ರಮಿಸಿದ ಗಂತಿ	38
7.	ಅಂಡಾಶಯ ಗೆಡ್ಡೆ	44
8.	ಸ್ತನಗಂತಿ	54
8.	ಸ್ತನ ಸ್ವಪರೀಕ್ಷೆ	62

ಸ್ತ್ರೀ ಜನನಾಂಗಗಳು

ಸ್ತ್ರೀ ಜನನಾಂಗಗಳು ಒಂದು ಜೊತೆ ಅಂಡಾಶಯಗಳು, ಗರ್ಭನಾಳಗಳು (ಅಂಡವಾಹಿನಿಗಳು), ಗರ್ಭಕೋಶವನ್ನೊಳಗೊಂಡ ಒಳ ಜನನೇಂದ್ರಿಯಗಳು ಮತ್ತು ಹೊರ ಜನನೇಂದ್ರಿಯದ ಭಾಗಗಳಾದ ಯೋನಿ, ಭಗ ಪ್ರದೇಶ ಮತ್ತು ಸ್ತನ (ಚಿತ್ರ 1).

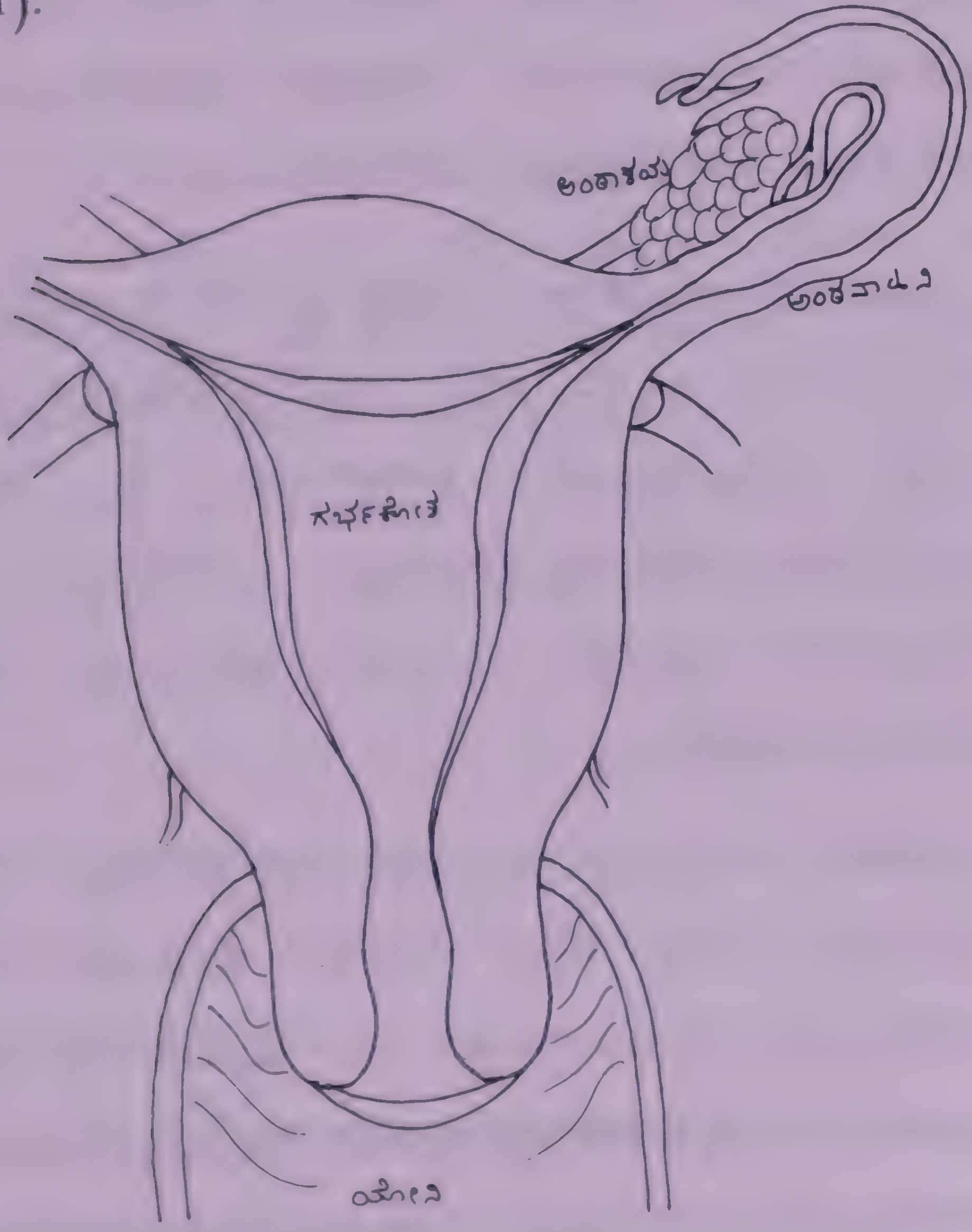

ಚಿತ್ರ 1 : ಸ್ತ್ರೀ ಜನನಾಂಗ

ಅಂಡಾಶಯ

ಕಿಬ್ಬೊಟ್ಟೆ (ಬೋಗುಣಿ `ಕೋಶ)ಯ ಎರಡೂ ಬದಿಗಳಲ್ಲಿ ಒಳಗೆ ಅಂಡಾಶಯಗಳಿದ್ದು, ಸಿಪ್ಪೆ ಸುಲಿಯದ ಬಾದಾಮಿ ಆಕೃತಿಯ ಈ ಚಿಕ್ಕ ಅಂಗ ಭಾಗಗಳನ್ನು ತಂತು ಕಟ್ಟುಗಳು ಹಿಡಿದಿರಿಸಿವೆ. ಅಂಡಾಶಯವು ನಾಲ್ಕು ಸೆಂಟಿಮೀಟರ್ ಉದ್ದ, ಎರಡೂವರೆ ಸೆಂಟಿಮೀಟರ್ ಅಗಲ ಮತ್ತು ಅರ್ಧ ಸೆಂಟಿಮೀಟರ್ ದಪ್ಪನಾಗಿದೆ. ಅಂಡವನ್ನು ತಯಾರಿಸುವ ಅದರ ಕಾರ್ಯದಿಂದಾಗಿ ಅದಕ್ಕೆ ಅಂಡಾಶಯ ಎಂಬ ಹೆಸರು ಬಂದಿದೆ.

ಅಂಡಾಶಯದ ಇರುವಿಕೆಯಿಂದ ದೇಹವು ಸ್ತ್ರೀ ಸಹಜ ಗುಣ ಲಕ್ಷಣಗಳನ್ನು ಪಡೆದಿದೆ. ಮುಂದಣ ಪಿಟ್ಯುಟರಿ ಗ್ರಂಥಿ ಸ್ರವಿಸುವ ಲೈಂಗಿಕ ಕೋಶ ಪ್ರಚೋದಕ ರಸದೂತದ ಪ್ರಭಾವದಿಂದಾಗಿ ಅಂಡಾಶಯವು ಸ್ತ್ರೀ ರಸದೂತ (ಈಸ್ಟ್ರೋಜೆನ್)ವನ್ನು ರಕ್ತದೊಳಕ್ಕೆ ಹರಿಬಿಡುತ್ತದೆ. ಜೀವನದ ಪ್ರಥಮ ದಶಕ ಕಳೆಯುತ್ತಿದ್ದಂತೆಯೇ ಜರುಗುವ ಈ ಕ್ರಿಯೆ ಜನನಾಂಗಗಳ ವಿಕಸನಕ್ಕೆ ಚಾಲನೆಯನ್ನು ನೀಡುತ್ತದೆ.

ಹರೆತನದಲ್ಲಿ ಈಸ್ಟ್ರೋಜೆನ್ ಕಿಬ್ಬೊಟ್ಟೆಯನ್ನು ಅಗಲ ಮಾಡುತ್ತದೆ. ಸ್ತನಗಳ ಬೆಳವಣಿಗೆಯನ್ನು ಮತ್ತು ನಿತಂಬ ಹಾಗೂ ತೊಡೆಯಲ್ಲಿ ಕೊಬ್ಬು ಸಂಗ್ರಹಗೊಳ್ಳುವುದನ್ನು ಪ್ರಚೋದಿಸುತ್ತದೆ. ಚರ್ಮ ಮೃದುವಾಗುತ್ತದೆ. ಲೈಂಗಿಕ ಅಂಗಭಾಗಗಳ ವಿಕಸನಕ್ಕೆ ಎಡೆಮಾಡಿಕೊಟ್ಟು ಗರ್ಭ ತಳೆಯಬಲ್ಲ ಶಕ್ತಿ ಲಭಿಸುತ್ತದೆ. ಕಂಕುಳ ಮತ್ತು ಬಾಹ್ಯ ಜನನಾಂಗಗಳ ಸುತ್ತ ಕೂದಲು ಬೆಳೆದು ಅವುಗಳ ಮೇಲ್ಪಟ್ಟ ಉದರ ಭಿತ್ತಿಯ ಮೇಲೆ ಸಮಾನಾಂತರವಾಗಿರುತ್ತದೆ. ಬೆಳವಣಿಗೆ ಹೊಂದುತ್ತಿರುವ

ಮೂಳೆ ತುದಿಗಳು ಸೇರಿಕೊಳ್ಳುತ್ತವೆ. ಅಂಡಾಶಯದ ಸ್ರವಿಕೆಯ ಫಲವಾಗಿ ಸ್ತ್ರೀ ಹೆಣ್ಣಿನ ಲಕ್ಷಣಗಳನ್ನು, ಹೆಣ್ಣಿನ ಮನೋಭಾವವನ್ನು ಹಾಗೂ ಸ್ತ್ರೀ ಜನನಾಂಗಗಳ ಕಾರ್ಯವನ್ನು ಹೊಂದುತ್ತಾಳೆ. ಈ ಬದಲಾವಣೆಗಳ ಜೊತೆಯಲ್ಲಿ ಜನನಾಂಗಗಳಲ್ಲಿ ಎರಡು ಪ್ರಮುಖ ಬದಲಾವಣೆಗಳು ಗೋಚರಿಸುತ್ತವೆ. ಅವು ಅಂಡ ಬಿಡುಗಡೆ ಮತ್ತು ರಜ ಚಕ್ರದ ಪ್ರಾರಂಭ.

ಜನ್ಮ ತಳೆದಾಗ ಅಂಡಾಶಯವು ಅನೇಕ ಚಿಕ್ಕ ಚಿಕ್ಕ ಕೋಶಗಳನ್ನು ಹೊಂದಿರುತ್ತದೆ. ಅವು ಆದಿಕೋಶಿಕೆಗಳು. ಅವುಗಳಲ್ಲಿ ಪಕ್ವಗೊಳ್ಳದ ಅಂಡವಿದ್ದು ಅದರ ಸುತ್ತ ಕೋಶಿಕಾ ಕಣಗಳ ಪದರು ಹರಡಿದೆ. ಹರೆತನದ ವೇಳೆಗೆ ಅಂಡಾಶಯವು ಪಕ್ವ ಗೊಳ್ಳದ ಐದು ಲಕ್ಷ ಆದಿಕೋಶಿಕೆಗಳನ್ನು ಹೊಂದಿರುತ್ತದೆ. ಅವುಗಳಲ್ಲಿ ಹೆಚ್ಚು ಕೋಶಿಕೆಗಳು ವರುಷ ಕಳೆದಂತೆ ನಾಶವಾಗಿ ಹೋಗುತ್ತವೆ. ಆದಿಕೋಶಿಕೆಗಳು ಬೆಳವಣಿಗೆ ಹೊಂದಿ ಪಕ್ವವಾಗುವ ಚೇತನವನ್ನು ಮುಂದಣ ಪಿಟ್ಯುಟರಿ ಗ್ರಂಥಿಯು ತನ್ನ ಎರಡು ಹಾರ್ಮೋನುಗಳಾದ - ಕೋಶಿಕೋತ್ತೇಜಕ ರಸದೂತ ಮತ್ತು ಹಳದಿಂಡುಗೊಳಿಕಗಳಿಂದ ಒದಗಿಸುತ್ತದೆ. ಕೋಶಿಕೋತ್ತೇಜಕ ರಸದೂತದ ಪ್ರಭಾವದಿಂದ 15 ರಿಂದ 20 ಆದಿಕೋಶಿಕೆಗಳು ಏಕಕಾಲದಲ್ಲಿ ಬೆಳವಣಿಗೆ ಹೊಂದತೊಡಗುತ್ತವೆ. ಆದರೂ ವಾರ ಕಳೆಯುವುದರಲ್ಲಿ ಅವುಗಳಲ್ಲೊಂದು ಹೆಚ್ಚಿನ ಬೆಳವಣಿಗೆಯನ್ನು ತೋರಿಸಿ ಪಕ್ವಗೊಳ್ಳುತ್ತದೆ. ಅದರ ಸುತ್ತ ದ್ರವ ತುಂಬಿದ ಕೋಶಿಕೆ.

ಅದು ಅಂಡಕೋಶದ ಹೊರಬದಿಯತ್ತ ಸಾಗಿ ಹೋಗಿ, ಅಲ್ಲಿ ಗುಳ್ಳೆಯಂತೆ ಹೊರಕ್ಕೆ ಚಾಚುತ್ತದೆ. ಈ ಕೋಶಿಕೆಗೆ ಗ್ರಾಫನ ಕೋಶಿಕೆಯೆಂಬ ಹೆಸರಿದೆ. ಕೋಶಿಕೆಯ ಬೆಳವಣಿಗೆಯೊಟ್ಟಿಗೆ, ರಕ್ತದಲ್ಲಿ ಈಸ್ಟ್ರೋಜೆನ್ ರಸದೂತದ

ಪ್ರಮಾಣವು ಹೆಚ್ಚಿ ಕೋಶಿಕೋತ್ತೇಜಕ ರಸದೂತದ ಪ್ರಮಾಣವನ್ನು ಕುಗ್ಗಿಸುತ್ತದೆ. ಆಗ ಪಿಟ್ಯುಟರಿ ಗ್ರಂಥಿಯು ಹಳದಿಂಡುಗೊಳಿಕವನ್ನು ಹೆಚ್ಚು ಪ್ರಮಾಣದಲ್ಲಿ ರಕ್ತದೊಳಕ್ಕೆ ಹರಿಬಿಡುತ್ತದೆ. ಅದರ ಫಲವಾಗಿ ರಜಸ್ರಾವ ಉಂಟಾಗುವ ಹದಿನಾಲ್ಕು ದಿನಗಳ ಪೂರ್ವದಲ್ಲಿ ಕೋಶಿಕೆಯು ಭಿನ್ನಗೊಂಡು ಅಂಡವನ್ನು ಹೊರಹಾಕುತ್ತದೆ. ಈ ಕ್ರಿಯೆಯೇ ಅಂಡ ಬಿಡುಗಡೆ. ಈ ಮಹತ್ವದ ಘಟನೆಯೊಡನೆ ಬೆಳವಣಿಗೆ ಹೊಂದುತ್ತಿದ್ದ ಉಳಿದ ಕೋಶಿಕೆಗಳು ನಶಿಸಿ ಹೋಗುತ್ತವೆ.

ಅಂಡ ಬಿಡುಗಡೆಯು ನಿಯಮಿತವಾಗಿ ಇಪ್ಪತ್ತೆಂಟು ದಿನಗಳಿಗೊಂದಾವರ್ತಿ ಜರುಗುತ್ತದೆ. ಸ್ತ್ರೀ ಪುಷ್ಪವತಿಯಾಗುವ ವೇಳೆಗೆ ಪ್ರಾರಂಭವಾಗುವ ಈ ಕಾರ್ಯ ಋತುಬಂಧ (ಶಾಶ್ವತವಾಗಿ ಮುಟ್ಟುನಿಲುಗಡೆ) ದವರೆಗೆ - ಗರ್ಭತಳೆದ ಕಾಲವನ್ನು ಹೊರತುಪಡಿಸಿ ನಿರಂತರವಾಗಿ ಜರುಗುತ್ತದೆ. ಗರ್ಭಧರಿಸುವ ಸಾಮರ್ಥ್ಯವಿರುವ ಈ ಕಾಲಾವಧಿಯಲ್ಲಿ ಬಹುಶಃ ನಾಲ್ಕು ನೂರು ಅಂಡಗಳು ಪಕ್ವಗೊಳ್ಳಬಹುದು. ಪ್ರತಿ ತಿಂಗಳು ಒಂದೊಂದು ಕಡೆಯ ಅಂಡಾಶಯ ಒಂದರ ನಂತರ ಮತ್ತೊಂದರಂತೆ ಚಕ್ರದ ರೀತಿ ಅಂಡವನ್ನು ಹೊರಹಾಕುವುದು.

ಅಂಡವು ಕಣ್ಣಿಗೆ ಬಹು ಕಷ್ಟದಿಂದ ಗೋಚರಿಸಬಹುದಾಗಿದ್ದು, ಅದೇ ದೇಹದಲ್ಲಿನ ಅತ್ಯಂತ ದೊಡ್ಡ ಜೀವ ಕೋಶ. ಅದು ಚಿಕ್ಕ ಗುಂಡು ಸೂಜಿಯ ತಲೆಯಷ್ಟಿರುತ್ತದೆ. ಅದರಲ್ಲಿ 23 ವರ್ಣದಂಡಗಳಿರುತ್ತವೆ. ಅಂಡ ಬಿಡುಗಡೆಯ ಕಾರ್ಯ ಸ್ತ್ರೀಗೆ ಗೊತ್ತಾಗದೆ ಅಗೋಚರವಾಗಿ ಜರುಗುತ್ತದೆ.

ಹಳದಿಂಡುಗೊಳಿಸುವ ಪಿಟ್ಯುಟರಿ ಗ್ರಂಥಿಯ ಹಾರ್ಮೋನು ಅಂಡ ಬಿಡುಗಡೆಯಿಂದ ಖಾಲಿಯಾದ ಕೋಶಿಕೆಯ ಪ್ರದೇಶದಲ್ಲಿ ಹಳದಿವರ್ಣ ವಸ್ತು

ಹೊಂದಿದ ಜೀವಕೋಶಗಳ ಸಂಗ್ರಹವಾದ ಪೀತಗ್ರಂಥಿ (ಹಳದಿಂಡು) ಯನ್ನಾಗಿ ಮಾರ್ಪಡಿಸುತ್ತದೆ. ನಿರ್ನಾಳಗ್ರಂಥಿಯಂತೆ ಕೆಲಸಮಾಡುವ ಈ ಪೀತ ಗ್ರಂಥಿ ಸ್ರವಿಸುವ ಪ್ರೊಜೆಸ್ಟಿರಾನ್ ರಸದೂತ ಗರ್ಭಕೋಶದ ಒಳಪೊರೆಯ ಬೆಳವಣಿಗೆಯನ್ನು ಪ್ರಚೋದಿಸುವುದು; ಗರ್ಭಕೋಶದ ಚಲನೆಯನ್ನು ಸ್ಥಗಿತಗೊಳಿಸುವುದು ಮತ್ತು ಗರ್ಭಕೋಶದ ಒಳಹಾಸಿನಲ್ಲಿ ರಕ್ತನಾಳಗಳ ದಟ್ಟ ಜಾಲದ ಬೆಳವಣಿಗೆಗೆ ಆಸ್ಪದ ಮಾಡಿಕೊಡುವುದು. ಅಂಡವು ನಿಷೇಚನೆಗೊಂಡು ಯುಗ್ಮಜವಾದರೆ ಅದನ್ನು ಸ್ವಾಗತಿಸಿ, ಅದು ತನ್ನಲ್ಲಿ ಬೇರೂರಲು ಮತ್ತು ಅದರ ಬೆಳವಣಿಗೆಗೆ ಬೇಕಾದ ಪೋಷಕ ದ್ರವ್ಯಗಳನ್ನು ನೀಡಲು ಆ ತೆರನಾದ ಸಿದ್ಧತೆ ಪ್ರತಿ ತಿಂಗಳೂ ಜರುಗಬೇಕಾಗುತ್ತದೆ. ಅಂಡ ನಿಷೇಚನೆಯಾಗದಿದ್ದರೆ ಹಳದಿಂಡು ಹಿನ್ನೆಡೆಯನ್ನು ತೋರಿಸಿ, ತನ್ನ ರಸದೂತ ಪ್ರಭಾವವನ್ನು ಕಳೆದುಕೊಳ್ಳುವುದು.

ಯೌವನಾವಸ್ಥೆಯಲ್ಲಿ ಅಂಡಾಶಯದ ಹೊರಮೈ ಮೃದುವಾಗಿದ್ದು, ವರುಷಗಳು ಕಳೆದಂತೆ ಅವುಗಳಿಂದ ಹೊರಬಂದ ಅಂಡಗಳ ಪರಿಣಾಮವಾಗಿ ಹೊರಮೈ ಸುಕ್ಕುಗಟ್ಟಿ ಮುರುಟಿಕೊಳ್ಳುತ್ತದೆ. ಋತುಬಂಧ ಉಂಟಾಗುವಾಗ ಅಂಡಾಶಯಗಳು ತಮ್ಮ ಗಾತ್ರದಲ್ಲಿ ಕುಗ್ಗಿ ಹೋಗುತ್ತವೆ ಮತ್ತು ಅವು ಸ್ರವಿಸುವ ಸ್ತ್ರೀಲಿಂಗ ರಸದೂತ ಪ್ರಮಾಣ ಸಾಕಷ್ಟು ಕಡಿಮೆಯಾಗುತ್ತದೆ.

ಅಂಡವಾಹಿನಿ

ಅಂಡನಾಳವು ಗರ್ಭಕೋಶದ ಎರಡೂ ಬದಿಯಲ್ಲಿದ್ದು, ಕಹಳೆಯಾಕಾರದ ಒಂದು ತುದಿ ಅಂಡಾಶಯಕ್ಕೆ ಸಮೀಪವಾಗಿದೆ. ಮತ್ತೊಂದು ತುದಿ ಗರ್ಭಕೋಶದ ಒಂದು ಮೂಲೆಯನ್ನು ಸೇರುತ್ತದೆ. ಅದರ ಉದ್ದ ಏಳೂವರೆಯಿಂದ ಹನ್ನೆರಡೂವರೆ

ಸೆಂಟಿಮೀಟರ್‌ಗಳು. ಅದರ ತುದಿಗೂ ಅಂಡಾಶಯಕ್ಕೂ ನೇರ ಸಂಪರ್ಕವಿಲ್ಲ ಹಾಗಿದ್ದರೂ ಅಂಡಾಶಯದಿಂದ ಬಿಡುಗಡೆ ಹೊಂದಿದ ಅಂಡವು ಅದರ ಒಳಕ್ಕೆ ಸೇರುವುದು ಒಂದು ವಿಸ್ಮಯವೇ.

ಅಂಡ ಬಿಡುಗಡೆಯ ಕಾಲದಲ್ಲಿ ಬಾಯ್ದೆಗೆದ ಅದರ ತುದಿಯು ತನ್ನ ಸ್ನಾಯು ಸಂಕುಚನದಿಂದ ಅಂಡಾಶಯದ ಸಮೀಪಕ್ಕೆ ಕೊಂಡೊಯ್ಯಲ್ಪಟ್ಟು ಅಂಡವನ್ನು ಒಳಕ್ಕೆ ಸೆಳೆದುಕೊಳ್ಳುತ್ತದೆ. ಅಂಡವಾಹಿನಿಯನ್ನು ಸೇರಿದ ಅಂಡ ಅಲ್ಲಿನ ಲೋಳ್ಪರೆಯ ಹಾಸಿನ ಮೂಲಕ ಗರ್ಭಕೋಶದತ್ತ ಸಾಗಿ ಹೋಗುತ್ತದೆ. ನಾಳದ ಹಾದಿಯನ್ನು ಅದು 3 ರಿಂದ 7 ದಿನಗಳ ಕಾಲದಲ್ಲಿ ಕ್ರಮಿಸುತ್ತದೆ. ಹಾಗೆ ಸಾಗುವಾಗ ಅಂಡವು ಸಂಭೋಗದ ಫಲವಾಗಿ ಒಳಸೇರಿದ ವೀರ್ಯಾಣುವಿನೊಡನೆ ನಿಷೇಚನೆಗೊಳ್ಳಬಹುದು. ಸಾಮಾನ್ಯವಾಗಿ ಈ ಸಂಯೋಗವು ಅಂಡವಾಹಿನಿ ಆರಂಭವಾಗುವ ಭಾಗದಲ್ಲಿ ಜರುಗುತ್ತದೆ. ಅಂಡವು ಅಂಡಾಶಯದಿಂದ ಹೊರ ಬಂದ 14 ರಿಂದ 48 ಘಂಟೆಗಳ ಅವಧಿಯಲ್ಲಿ ಈ ಕ್ರಿಯೆ ಜರುಗಬೇಕಾದುದರಿಂದ ಆ ಪ್ರದೇಶದಲ್ಲಿಯೇ ನಿಷೇಚನೆಯಾಗಬೇಕು.

ಪೀತಗ್ರಂಥಿ ಒಸರುವ ಪ್ರೊಜೆಸ್ಟಿರಾನ್ ಪ್ರಭಾವದಿಂದ ಅಂಡವಾಹಿನಿಯಲ್ಲಿನ ಗ್ರಂಥಿಗಳು ಅಂಡದ ಉಳಿವಿಕೆಗೆ ಬೇಕಾದ ಜೀವ ದ್ರವ್ಯಗಳನ್ನು ನೀಡುತ್ತದೆ. ಅಂಡ ನಿಷೇಚನೆ ಅಂಡ ಬಿಡುಗಡೆಯಾದ ನಲವತ್ತೆಂಟು ಘಂಟೆಗಳಲ್ಲಿ ಜರುಗದಿದ್ದರೆ ಅಂಡವು ಅನುವಳಿಕೆ ಹೊಂದಿ ನಾಶವಾಗುವುದು.

ಗರ್ಭಕೋಶ

ಗರ್ಭಕೋಶವು ಪೇರು ಆಕೃತಿಯ, ಒಳಗೆ ಟೊಳ್ಳಾದ ಸ್ನಾಯು ಕೋಶ. ಅದು ಕಿಳ್ಗುಳಿಯ ಮೂಳೆಗಳ ಒಳಗೆ ಮೂತ್ರ ಕೋಶ ಮತ್ತು ಗುದನಾಳಗಳ ಮಧ್ಯದಲ್ಲಿ

ತಂತುಕಟ್ಟಿನಿಂದ ಬಂಧಿಸಲ್ಪಟ್ಟಿದೆ. ಅದು 9 ಸೆಂಟಿಮೀಟರ್ ಉದ್ದ, 6.5 ಸೆಂಟಿಮೀಟರ್ ಅಗಲವಾಗಿದ್ದು, ಮೇಲಿನಿಂದ ಕೆಳಕ್ಕಿಳಿದಂತೆ ಅದು ಸೀಮೆಬದನೆ ಕಾಯಿಯಂತೆ ಕಿರಿದಾಗುತ್ತ ಗರ್ಭಕಂಠದಲ್ಲಿ ಒಂದೂಕಾಲು ಸೆಂಟಿಮೀಟರಿನಿಂದ ಎರಡೂವರೆ ಸೆಂಟಿಮೀಟರ್ ಸುತ್ತಳತೆಯನ್ನು ಹೊಂದುತ್ತದೆ. ಈ ಕೋಶವು ವಯೋಮಾನಕ್ಕೆ ಅನುಗುಣವಾಗಿ ಬದಲಾವಣೆಯನ್ನು ಹೊಂದುತ್ತದೆ. ಬಾಲ್ಯಾವಸ್ಥೆಯಲ್ಲಿ ಚಿಕ್ಕದಾಗಿದ್ದು, ಯೌವನಾವಸ್ಥೆಯ ವೇಳೆಗೆ ಈಸ್ಟ್ರೋಜೆನ್ ಪ್ರಭಾವದಿಂದ ವಯಸ್ಕರಲ್ಲಿ ಹೆಚ್ಚಿನ ಗಾತ್ರವನ್ನು ಪಡೆಯುತ್ತದೆ.

ಗರ್ಭಕೋಶದ ಭಾಗಗಳು ಮೂರು. ಮೇಲೆ ಸ್ನಾಯುವಿನಿಂದ ಕೂಡಿದ ಗೋಲಕದಂತಿರುವ ಭಿತ್ತಿ. ಅದು ಗರ್ಭ ತಳೆದಾಗ ವಿಸ್ತೃತವಾಗಿ ಬೆಳೆಯಬಲ್ಲ ಸಾಮರ್ಥ್ಯವನ್ನು ಪಡೆದಿದೆ. ಕೆಳಗೆ ಗರ್ಭಕಂಠ (ಗರ್ಭ ಗೊರಳು). ಇವೆರಡಕ್ಕೂ ಮಧ್ಯ ಸಂಪರ್ಕ ಸೇತುವೆ. ಒಂದು ಬೆರಳ ತುದಿಯಷ್ಟಿರುವ ಗರ್ಭಕಂಠ ಯೋನಿಯತ್ತ ಚಾಚಿದೆ. ಅಷ್ಟು ಕಿರಿದಾದ ಮಾರ್ಗ ಪ್ರಸವ ಕಾಲದಲ್ಲಿ ಕೂಸು ಹೊರ ಬರಲು ಸಾಧ್ಯವಾಗುವಂತೆ ತುಂಬ ವಿಸ್ತಾರವಾಗಿ ಹಿಗ್ಗುವುದು. ಎರಡೂ ಕಡೆಯ ಅಂಡ ವಾಹಿನಿಗಳು ಗರ್ಭಕೋಶದ ಮೇಲ್ಬದಿಯ ಎರಡೂ ಕಡೆ ಬಾಯ್ದೆಗೆಯುತ್ತವೆ.

ಗರ್ಭಕೋಶದ ಭಿತ್ತಿಯು ಮೂರು ಪದರುಗಳನ್ನು ಹೊಂದಿದೆ. ಅದರ ಮಧ್ಯ ಪದರು ದಪ್ಪನೆಯ ಸ್ನಾಯುವಿನಿಂದ ಕೂಡಿದ್ದು ಅದರಲ್ಲಿನ ಸ್ನಾಯು ತಂತುಗಳು ನಾರೆಳೆಯೊಂದಿಗೆ ಒಂದಕ್ಕೊಂದು ಹೆಣೆಯಲ್ಪಟ್ಟವೆ. ಸ್ನಾಯು ತಂತುಗಳು ಉದ್ದನಾಗಿ ಇಲ್ಲವೆ ವೃತ್ತಾಕಾರವಾಗಿದ್ದು ಅಲ್ಲಿ ರಕ್ತನಾಳಗಳ ಜಾಲರಿಯಿದೆ.

ಗರ್ಭಕೋಶದ ಒಳಪದರು ಹೊಳಪು ಪಡೆದ ಮೃದು ಹಾಸಾಗಿದೆ. ರಜಸ್ರಾವದ ಕಾಲದಲ್ಲಿ ಅದು ಮಾಸಲು ಬಣ್ಣಕ್ಕೆ ತಿರುಗಿ ತನ್ನ ಮೃದುತ್ವವನ್ನು ಕಳೆದುಕೊಂಡು ಅಡ್ಡಾದಿಡ್ಡಿಯಾಗುವುದು. ಪಿಂಡಗೂಸಿನ ಬೆಳವಣಿಗೆ ಮತ್ತು ವಿಕಸನದಲ್ಲಿ ಗರ್ಭಕೋಶವು ಬಹು ಮುಖ್ಯ ಪಾತ್ರವನ್ನು ನಿರ್ವಹಿಸುತ್ತದೆ. ಯುಗ್ಮಜ ತನ್ನಲ್ಲಿ ಬೇರೂರಿ ಭ್ರೂಣವಾಗಿ, ಅನಂತರ ಪಿಂಡಗೂಸಾಗಿ ಬೆಳೆಯಲು ಬೇಕಾದ ಆಧಾರವನ್ನು ಮತ್ತು ಪೋಷಕ ದ್ರವ್ಯಗಳನ್ನು ಅದು ನವಮಾಸಗಳ ಕಾಲ ಎಂದರೆ ಪಿಂಡಗೂಸು ಗರ್ಭಕೋಶದ ಹೊರಗೆ ಸ್ವತಂತ್ರ ಜೀವನ ಮಾಡಬಲ್ಲ ಸಾಮರ್ಥ್ಯವನ್ನು ಪಡೆಯುವವರೆಗೂ ನೀಡುತ್ತದೆ.

ಆ ಉದ್ದೇಶ್ಯದಿಂದ ಗರ್ಭಕೋಶ ಪ್ರತಿ ತಿಂಗಳೂ ಗರ್ಭಸಿದ್ಧತೆಯನ್ನು ಮಾಡುತ್ತಿರುತ್ತದೆ. ಸ್ತ್ರೀ ಒಮ್ಮೆ, ಎರಡು ಬಾರಿ, ಹತ್ತು ಬಾರಿ ಇಲ್ಲವೆ ಅದಕ್ಕೂ ಹೆಚ್ಚು ಬಾರಿ ಗರ್ಭ ತಳೆಯಬಹುದಾದರೂ ಆ ತೆರನಾದ ಸಿದ್ಧತೆಯು ಆಕೆಯ ಲೈಂಗಿಕ ಚಟುವಟಿಕೆಯ ಜೀವನದಲ್ಲಿ ನಾಲ್ಕು ನೂರು ಬಾರಿಯಾದರೂ ಜರುಗುತ್ತದೆ. ಈ ಘಟನೆ ಪ್ರತಿ 28 ದಿನಗಳಿಗೊಂದಾವರ್ತಿ ಚಕ್ರದಂತೆ ಜರುಗಿ ರಜಸ್ರಾವದ ರೂಪದಲ್ಲಿ ಹೊರದೋರುತ್ತದೆ.

ರಜಸ್ರಾವದ ಪೂರ್ವದಲ್ಲಿ ಗರ್ಭಕೋಶದ ಒಳಪದರು ತುಂಬ ದಪ್ಪನಾಗಿರುತ್ತದೆ. ನಿಷೇಚನೆಗೊಂಡ ಯುಗ್ಮಜ ತನ್ನಲ್ಲಿ ಬೇರೂರಿ ಬೆಳೆಯಲು ಬೇಕಾದ ಪರಿಸರವನ್ನು ಅದು ನಿರ್ಮಿಸಿರುತ್ತದೆ. ಅಂಡ ನಿಷೇಚನೆಗೊಳ್ಳದಿದ್ದರೆ ಆ ಎಲ್ಲ ಸಿದ್ಧತೆಗಳು ಭಗ್ನಗೊಂಡು ಕಳಚಿ ರಜಸ್ರಾವದಂತೆ ಹೊರಕ್ಕೆ ತ್ಯಜಿಸಲ್ಪಡುತ್ತವೆ. ಈ ಒಳಪದರು ಪುನರಪಿ ರೂಪುಗೊಂಡು ವೇಗಗತಿಯ ಬೆಳವಣಿಗೆಯನ್ನು

ತೋರಿಸಿ ಮುಂದಿನ ತಿಂಗಳು ಆಗಮಿಸಬಹುದಾದ ಯುಗ್ಮಜವನ್ನು ಸ್ವಾಗತಿಸಲು ಸಿದ್ಧಗೊಳ್ಳುವ ಅಪೂರ್ವ ಗುಣಲಕ್ಷಣವನ್ನು ಹೊಂದಿದೆ.

ಅಂಡ ನಿಷೇಚನೆಗೊಂಡು ಯುಗ್ಮಜ ರೂಪುಗೊಂಡರೆ ಈ ಒಳಪದರು ತನ್ನ ಬೆಳವಣಿಗೆಯ ಮುನ್ನಡೆಯನ್ನು ತೋರಿಸುತ್ತದೆ. ಅಂಡಾಣು ತನ್ನೊಳಗೆ ಇರುವ ಹಳದಿ ಬಂಡಾರದಿಂದಾಗಿ ಗರ್ಭನಾಳದಲ್ಲಿ ಸಾಗಿ ಹೋಗುತ್ತಿರುವಾಗ ತನ್ನ ಬೆಳವಣಿಗೆಯ ಪ್ರಾರಂಭಿಕ ಆವಶ್ಯಕತೆಗಳನ್ನು ಪೂರೈಸಿಕೊಳ್ಳುವುದು. ಆ ಕಾಲಾವಧಿಯಲ್ಲಿ ಯುಗ್ಮಜವು ಅನೇಕ ಬಾರಿ ಭಿನ್ನಗೊಳ್ಳುತ್ತ ಒಗ್ಗೂಡಿ ಗಾತ್ರದಲ್ಲಿ ದೊಡ್ಡದಾಗಿ ಬೆಳೆಯುವುದು, ಅದು ತಾಯಿಯ ಜನನಾಂಗದೊಡನೆ ದೀರ್ಘಾವಧಿ ಕಾಲ ಸಂಪರ್ಕವನ್ನು ಪಡೆದು ಬೆಳೆಯಬೇಕಾದುದರಿಂದ ಅಂತಹ ಪರಿಸರವನ್ನು ಗರ್ಭಕೋಶ ಒದಗಿಸಿ ಕೊಡುವುದು. ತನ್ನಲ್ಲಿ ಬೇರೂರುವ ಭ್ರೂಣದ ಬೆಳವಣಿಗೆ ಮತ್ತು ವಿಕಸನಕ್ಕೆ ಬೇಕಾದ ಪೋಷಕ ದ್ರವ್ಯ ಮತ್ತು ಆಕ್ಸಿಜೆನ್ನನ್ನು ಮಾಸಿನ ಮೂಲಕ ನವಮಾಸಗಳ ಕಾಲ ಪೂರೈಸುವುದು. ಸಾಮಾನ್ಯವಾಗಿ ಗರ್ಭದ ಬೆಳವಣಿಗೆ ಗರ್ಭ ಕೋಶದಲ್ಲಿಯೇ ಜರುಗುತ್ತದೆ. ಅಪರೂಪವಾಗಿ ಅದು ಅಂಡವಾಹಿನಿಯಲ್ಲಿ ಬೆಳೆದು ತಾಯಿಯನ್ನು ಕಷ್ಟಕ್ಕೀಡು ಮಾಡಬಹುದು.

ಗರ್ಭಕಂಠ

ಗರ್ಭಕೋಶವು ಯೋನಿಯತ್ತ ದುಂಡಗೆ ಬಾಯ್ದೆರೆಯುವ ಕಿರಿದಾದ ದಾರಿಯೇ ಗರ್ಭಕಂಠ. ಅದು ತನ್ನ ಲೋಳ್ಪರೆಯಲ್ಲಿ ಅನೇಕ ಕಿರು ಗ್ರಂಥಿಗಳನ್ನು ಹೊಂದಿದ್ದು, ಅವುಗಳ ಸ್ರವಿಕೆ ಸಕ್ಕರೆ ಅಂಶವನ್ನು ವಿಪುಲವಾಗಿ ಹೊಂದಿದ್ದು, ಅದು ಪ್ರತ್ಯಾಮ್ಲ ಲಕ್ಷಣಗಳನ್ನು ಪಡೆದಿದೆ. ಅದು ಸಂಭೋಗ ಕಾಲದಲ್ಲಿ

ಯೋನಿಯೊಳಗೆ ಸ್ಖಲನಗೊಂಡ ವೀರ್ಯದಲ್ಲಿನ ವೀರ್ಯಾಣುಗಳು ಮೇಲೆ ಸಾಗಿ ಹೋಗಲು ಅವಕಾಶ ಮಾಡಿಕೊಡುತ್ತದೆ. ಪ್ರಸವ ಕಾಲದಲ್ಲಿ ಹತ್ತು ಸೆಂಟಿಮೀಟರಿನಷ್ಟು ಅಗಲವಾಗಿ ಈ ಪ್ರದೇಶ ಹಿಗ್ಗಬಲ್ಲದು.

ಯೋನಿ

ಯೋನಿಯು ಏಳೂವರೆಯಿಂದ ಹತ್ತು ಸೆಂಟಿಮೀಟರ್‌ನಷ್ಟು ಉದ್ದವಿರುವ ಕೊಳವೆ. ಅದು ಗರ್ಭಕಂಠದಿಂದ ಪ್ರಾರಂಭವಾಗಿ ಭಗ ಪ್ರದೇಶದಲ್ಲಿ ಹೊರಕ್ಕೆ ಬಾಯ್ದೆಗೆಯುವುದು. ಈ ಕೊಳವೆಯು ಮೂತ್ರ ಕೋಶದ ಹಿಂದೆ ಮತ್ತು ಗುದನಾಳದ ಮುಂದೆ ಇದ್ದು ಅದು ಗರ್ಭಕಂಠಕ್ಕೆ 90° ಕೋನ ಮಿತಿಯನ್ನು ಹೊಂದಿದೆ. ಅದರ ಒಳ ಪದರಿನ ಮೇಲಿನ ಲೋಳ್ಪರೆ ಅನೇಕ ರಕ್ತನಾಳಗಳನ್ನು ಹೊಂದಿದೆ. ಸ್ನಾಯುವಿನ ಹೊರ ಪದರು ಸ್ಥಿತಿಸ್ಥಾಪಕ ಎಳೆಗಳನ್ನು ಹೊಂದಿದೆ (ಚಿತ್ರ 2).

ಸಾಮಾನ್ಯವಾಗಿ ಈ ಕೊಳವೆಯು ಟೊಳ್ಳಾಗಿದ್ದರೂ, ಅದರ ಎರಡೂ ಪದರು ಉತ್ತೇಜಕ ಸ್ಥಿತಿಯಲ್ಲಿಲ್ಲದಿದ್ದಾಗ ಒಂದಕ್ಕೊಂದು ಸೇರಿಕೊಂಡಿರುತ್ತವೆ. ಅದು ಸಂಭೋಗ ಕಾಲದಲ್ಲಿ ಯಾವುದೇ ಗಾತ್ರದ ಲಿಂಗವನ್ನು ಒಳಕ್ಕೆ ಸೇರಿಸಿಕೊಳ್ಳಬಲ್ಲ ಶಕ್ತಿ ಪಡೆದಿದೆ. ಮಗುವಿನ ಜನನ ಕಾಲದಲ್ಲಿ ಅದರ ಗಾತ್ರ ನಾಲ್ಕೈದು ಪಟ್ಟು ಹೆಚ್ಚುತ್ತದೆ. ಯೋನಿ ಪ್ರದೇಶವು ತೇವದಿಂದ ಕೂಡಿರುತ್ತದೆ. ಯೋನಿಯು ಸಂಭೋಗದ ತಾಣ. ಅದರ ಮೂಲಕವಾಗಿಯೇ ವೀರ್ಯಾಣು ಹಾಯ್ದು ಒಳಸೇರಬಲ್ಲದು. ಆ ಹಾದಿಯಿಂದಲೇ ಜನ್ಮ ತಳೆಯುವ ಕೂಸು ಹೊರಬರುತ್ತದೆ.

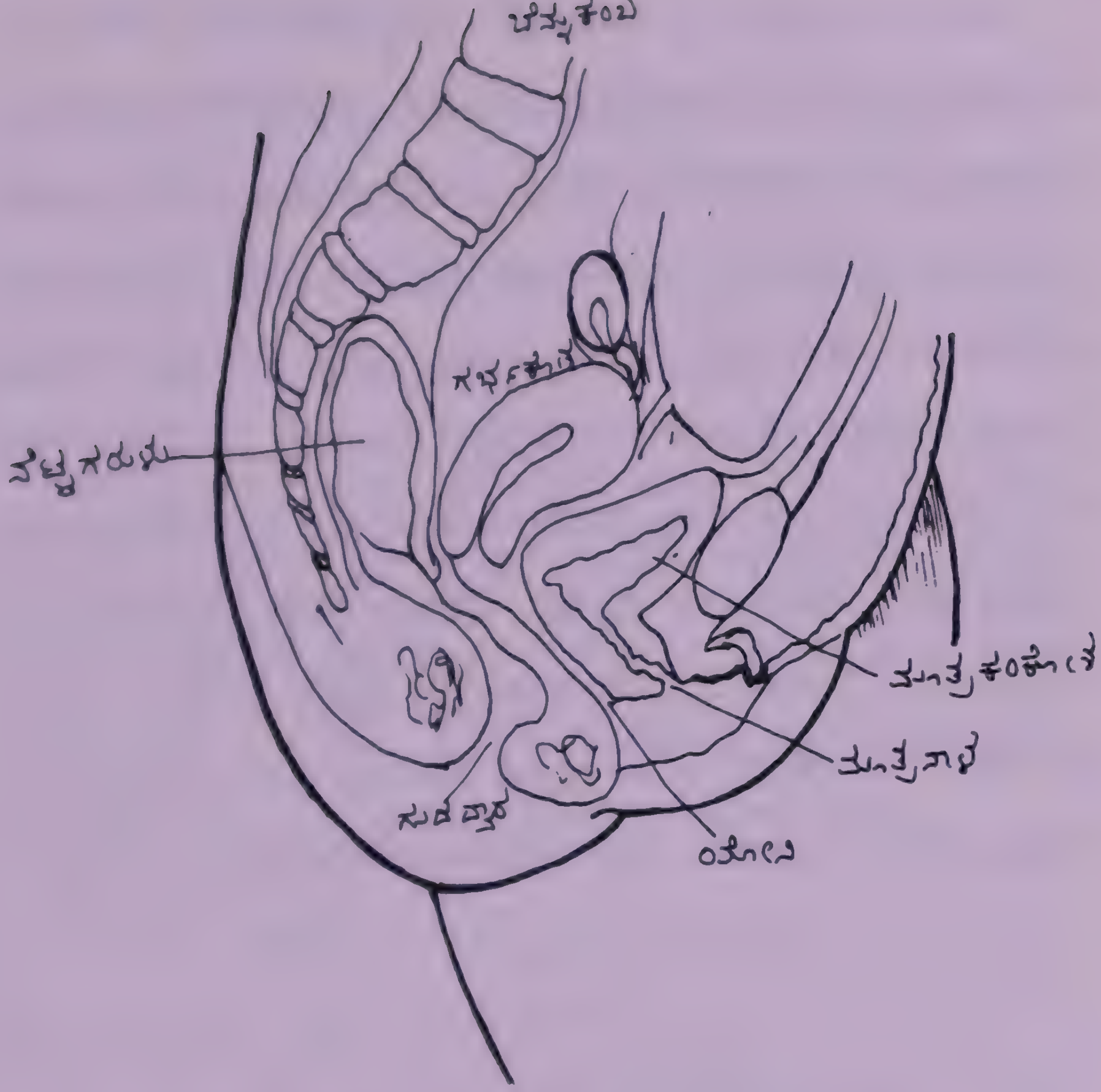

ಚಿತ್ರ 2 : ಸ್ತ್ರೀ ಜನನಾಂಗ ಮತ್ತು ಜೊತೆ ಅಂಗಭಾಗಗಳು

ಬಾಹ್ಯಗೋಚರ ಜನನಾಂಗಗಳು

ಈ ಪ್ರದೇಶಕ್ಕೆ ಭಗ ಎಂಬ ಹೆಸರಿದೆ. ಉದರ ಭಿತ್ತಿಯ ಕೊನೆಗೆ ಭಗ ಪ್ರದೇಶ ಪ್ರಾರಂಭವಾಗುವ ಸ್ಥಳದ ಬಳಿ ಕೊಬ್ಬು ಸಂಗ್ರಹಗೊಂಡು ಮೆತ್ತಗಿರುವ ಭಾಗವು ಭಗ ಮೂಳೆಯ ಮುಂದೆ ಪ್ರೇಮದಿಬ್ಬವಾಗಿ ತೋರಿಬರುತ್ತದೆ. ಆ ದಿಬ್ಬದ ಕೆಳಗೆ ಬಾಹ್ಯ ಗೋಚರ ಜನನಾಂಗಗಳು ಹಾಗೂ ಮೂತ್ರ ನಾಳದ್ವಾರ ಅಡಕವಾಗಿವೆ.

ಚರ್ಮದ ಎರಡು ದಪ್ಪ ಪದರುಗಳು ದೊಡ್ಡ ತುಟಿಗಳಂತೆ ಎರಡೂ ಕಡೆ ನೇರವಾಗಿ ನಿಂತು ಭಗ ಪ್ರದೇಶ್ವವನ್ನು ಸುತ್ತುವರಿದಿವೆ. ಅವುಗಳ ಕೆಳಗೆ ಎರಡು ಚಿಕ್ಕ ಪದರುಗಳು ಚಿಕ್ಕ ತುಟಿಗಳಂತೆ ಅಡಗಿವೆ. ಇವು ಬಟಾಣಿ ಕಾಳಿನ ಗಾತ್ರದ ಭಗಲಿಂಗದ ಎರಡೂ ಬದಿಯಿಂದ ಪ್ರಾರಂಭವಾಗಿ ಕೆಳಕ್ಕೆ ಇಳಿಯುತ್ತವೆ. ಭಗಲಿಂಗವು ಸಂವೇದನೆಯ ನರಗಳು ಮತ್ತು ರಕ್ತನಾಳಗಳಿಂದ ಕೂಡಿದೆ. ತುಟಿಗಳು ಮುಚ್ಚುವ ಚಿಕ್ಕ ಆವರಣವಾದ ಯೋನಿಮುಖದಲ್ಲಿ ಮೇಲಿನಿಂದ ಕೆಳಗೆ ಮೂತ್ರನಾಳದ್ವಾರ, ಯೋನಿದ್ವಾರ ಮತ್ತು ಬಾರ್ಥೋಲಿನ್ ಗ್ರಂಥಿಗಳ ನಾಳಗಳು ಅಡಕವಾಗಿವೆ. ಮೂತ್ರನಾಳ ದ್ವಾರವು ಭಗಲಿಂಗ ಮತ್ತು ಯೋನಿದ್ವಾರದ ಮಧ್ಯದಲ್ಲಿದೆ. ಗಂಡಸರಲ್ಲಿ ಮೂತ್ರನಾಳವೇ ಲೈಂಗಿಕ ಕಾರ್ಯದ ಪಾತ್ರ ವಹಿಸುತ್ತದೆ. ಹೆಂಗಸರಲ್ಲಿ ಈ ಕಾರ್ಯದ ನಾಳಗಳು ಬೇರೆ ಬೇರೆಯಾಗಿವೆ. ಬಾರ್ಥೋಲಿನ್ ಗ್ರಂಥಿಗಳು ಒಂದು ಬಗೆಯ ವಾಸನೆಯನ್ನುಂಟು ಮಾಡುತ್ತವೆ.

* * *

ಸ್ತನ

ಸ್ತನಗಳು ಸ್ತ್ರೀ ಗುಣಲಕ್ಷಣಗಳ ಒಂದು ಮುಖ್ಯ ಕುರುಹು. ಅವು ರಸದೂತದ ಪ್ರಭಾವದಿಂದ ಮೈನೆರೆತ ಮೇಲೆ ಗಾತ್ರದಲ್ಲಿ ಬೆಳವಣಿಗೆಯನ್ನು ಹೊಂದುತ್ತವೆ. ತಾನು ಜನ್ಮ ಕೊಟ್ಟ ಕೂಸಿಗೆ ಹಾಲೂಡಿಸುವುದು ಅಲ್ಲಿನ ಗ್ರಂಥಿಗಳ ಮುಖ್ಯ ಕಾರ್ಯ. ಅಲ್ಲದೆ ಅವು ಕಾಮಾಸಕ್ತಿಯ ಕೆರಳಿಕೆಗೆ ಪೂರಕವಾಗಿವೆ.

ಸ್ತನ (ಮೊಲೆ) ಸಂಕೀರ್ಣ ರಚನೆಯನ್ನು ಹೊಂದಿ ಮಾರ್ಪಾಟಾದ ಮತ್ತು ಗಾತ್ರದಲ್ಲಿ ದೊಡ್ಡದಾದ ಬೆವರು ಗ್ರಂಥಿ. ಸ್ತನಗಳು ಎದೆಗೂಡಿನ ಇಕ್ಕೆಲಗಳಲ್ಲಿದ್ದು, ಎರಡರಿಂದ ಆರನೆಯ ಪಕ್ಕೆಲುಬುಗಳವರೆಗೆ ಮತ್ತು ಎದೆ ಚಕ್ಕೆಯಿಂದ ಕಂಕುಳ ಮಡಿಕೆಯವರೆಗೆ ವಿಸ್ತರಿಸಿವೆ. ಸ್ತನಗಳು ಪುರುಷರಲ್ಲಿ ಮತ್ತು ಮಕ್ಕಳಲ್ಲಿ ತೀರ ಚಿಕ್ಕದಾಗಿದ್ದು, ಅಲ್ಲಿ ಅವು ಯಾವ ಕಾರ್ಯವನ್ನೂ ನಿರ್ವಹಿಸುವುದಿಲ್ಲ.

ಸ್ತನಗಳು ಬಾಲ್ಯದಲ್ಲಿ ಯಾವ ಬೆಳವಣಿಗೆಯನ್ನೂ ತೋರ್ಪಡಿಸದೆ ನಿಶ್ಚಲವಾಗಿರುತ್ತವೆ. ಸ್ತನಗಳ ಬೆಳವಣಿಗೆ ಮತ್ತು ಕಾರ್ಯ ಗರ್ಭಧಾರಣೆ ಮತ್ತು ಹೆರಿಗೆಗೆ ಸಂಬಂಧಿಸಿದ್ದರೂ, ಅವು ಗರ್ಭಧಾರಣೆಗಿಂತ ಎಷ್ಟೋ ವರುಷಗಳ ಮೊದಲು ಗಾತ್ರದಲ್ಲಿ ಗಮನಾರ್ಹ ಬದಲಾವಣೆಯನ್ನು ತೋರಿಸುತ್ತವೆ; ಸಂತಾನಾಭಿವೃದ್ಧಿಯ ಕಾರ್ಯಕ್ಕೆ ಸಿದ್ಧತೆ ಹರೆತನದಿಂದ ಪ್ರಾರಂಭವಾಗುತ್ತದೆ.

ಬಾಲಕಿಯು ಹರೆತನದ ಹೊಸ್ತಿಲಿನಲ್ಲಿದ್ದಾಗ ಮಿದುಳಡಿಯಿರುವ ಪಿಟ್ಯುಟರಿ ಗ್ರಂಥಿ ಹೊರಹಾಕುವ ರಸದೂತಗಳ ಚೇತನದಡಿಯಲ್ಲಿ ಅಂಡಾಶಯ ಮತ್ತು ಗರ್ಭ ಕೋಶ ಬೆಳೆದು ಗರ್ಭಧಾರಣೆಗೆ ಸಿದ್ಧವಾಗುತ್ತವೆ. ಪಕ್ವಗೊಂಡ ಅಂಡಾಶಯು ಹೊರಹಾಕುವ ಲೈಂಗಿಕ ರಸದೂತಗಳಾದ ಈಸ್ಟ್ರೋಜೆನ್ ಮತ್ತು

ಪ್ರೊಜೆಸ್ಟಿರಾನ್‌ಗಳ ಮಹಾಪೂರಕ್ಕೊಳಪಟ್ಟು ಸ್ತನಗಳು ಬೆಳವಣಿಗೆಯನ್ನು ತೋರ್ಪಡಿಸುತ್ತವೆ. ಅಲ್ಲಿ ಕೊಬ್ಬು ಸಂಗ್ರಹಗೊಂಡು ಅವು ಗಾತ್ರದಲ್ಲಿ ಬೆಳೆಯತೊಡಗುತ್ತವೆ.

ಮೊಲೆತೊಟ್ಟು (ಚೂಚುಕ) ಬೆಳೆದು ಸ್ತನದ ಕೇಂದ್ರ ಬಿಂದುವಿನ ಕೆಳಗೆ ಹೊರ ಚಾಚುತ್ತದೆ. ಅದು ನಿಮಿರಿನಿಲ್ಲುವ ಊತಕದಿಂದ ರೂಪುಗೊಂಡಿದೆ. ಅದರ ಸುತ್ತಲೂ ಬಿಲ್ಲೆಯಾಕಾರದ ಚರ್ಮ ಪ್ರದೇಶ ಹೆಚ್ಚುರಂಗು ಪಡೆದು ದುಂಡು ಕಲೆಯಾಗುತ್ತದೆ. ಚೂಚುಕ ಮತ್ತು ದುಂಡು ಕಲೆಗಳೆರಡೂ ತಿಳಿ ಕಂದು ಬಣ್ಣ ಹೊಂದಿದ್ದು, ಗರ್ಭ ತಳೆದಾಗ ಅವುಗಳ ಬಣ್ಣ ದಟ್ಟವಾಗಿ ಕಪ್ಪಾಗುತ್ತದೆ. ಆ ಬಣ್ಣ ಅನಂತರ ಹಾಗೆಯೇ ಶಾಶ್ವತವಾಗಿ ಉಳಿಯುವುದು (ಚಿತ್ರ 3).

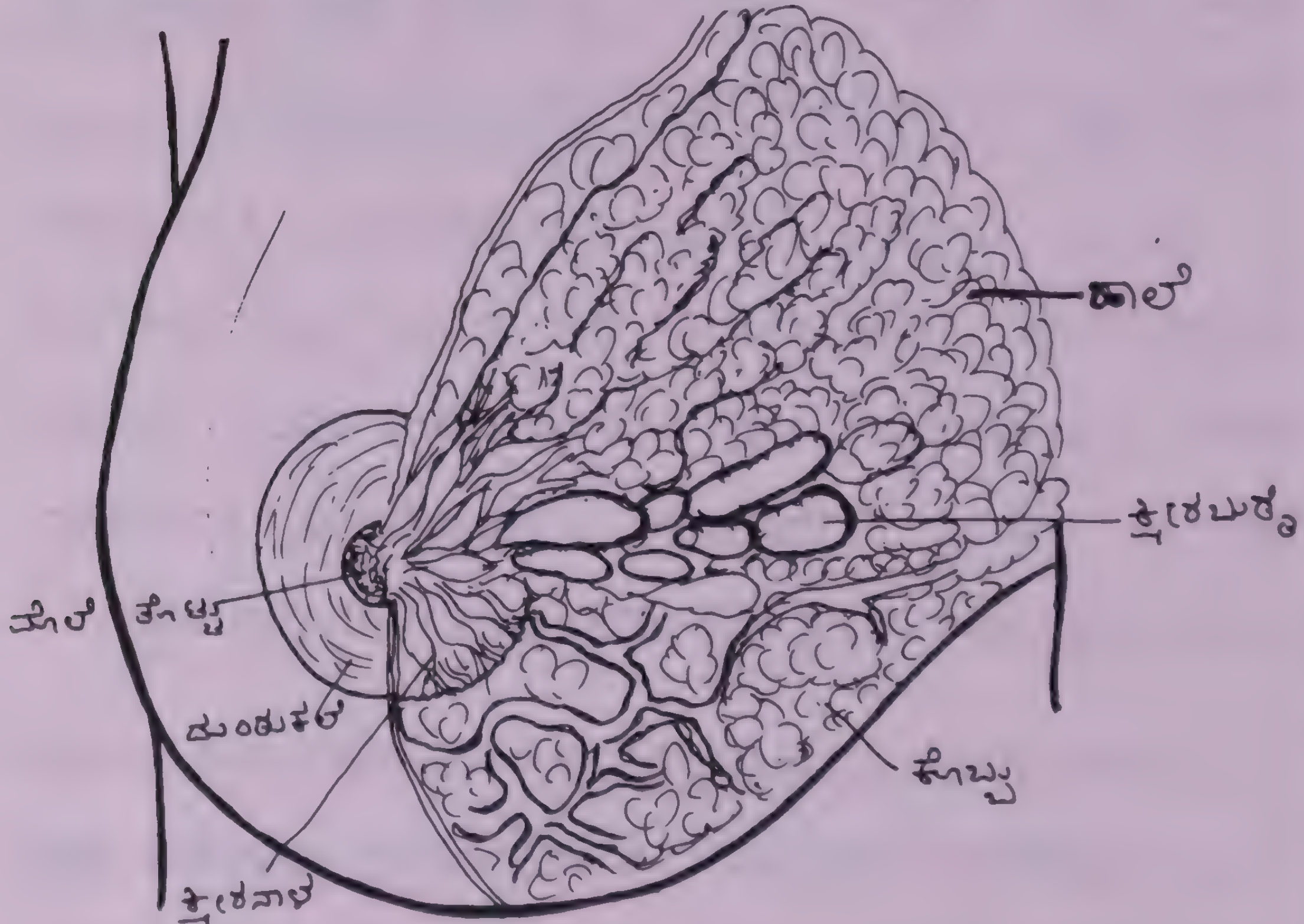

ಚಿತ್ರ 3 : ಸ್ತನ

ಸ್ತನಗಳು ಆಕೃತಿಯಲ್ಲಿ ಅರೆಗೋಳದಂತೆ ದುಂಡಗಿದ್ದು, ತೆಳುವಾದ ಚರ್ಮದ ಹೊದಿಕೆಯನ್ನು ಪಡೆದಿವೆ. ಅವು ಬಿರುಸಾಗಿ ಸ್ಥಿತಿಸ್ಥಾಪಕ ಶಕ್ತಿಯನ್ನು ಪಡೆದಿದ್ದು, ಸ್ತ್ರೀಯ ದೇಹಕ್ಕೆ ರೂಪ ಮತ್ತು ಸೌಂದರ್ಯವನ್ನು ತಂದು ಕೊಡುತ್ತವೆ. ಎಡಸ್ತನವು ಬಲಸ್ತನಕ್ಕಿಂತ ಸ್ವಲ್ಪ ಮಟ್ಟಿಗೆ ದೊಡ್ಡದಾಗಿ ಕಾಣುತ್ತದೆ. ಹೆಚ್ಚು ಮಕ್ಕಳಿಗೆ ಜನ್ಮ ನೀಡಿದ ಸ್ತ್ರೀಯಲ್ಲಿ ಸ್ತನಗಳು ಗಾತ್ರದಲ್ಲಿ ತುಂಬ ದೊಡ್ಡದಾಗಿರುತ್ತವೆ. ಋತುಬಂಧದ ನಂತರ ಅವು ತಮ್ಮ ಗಾತ್ರದಲ್ಲಿ ಕುಗ್ಗುತ್ತವೆ.

ಪ್ರತಿ ತಿಂಗಳೂ ರಜಚಕ್ರದ ಮಧ್ಯಭಾಗದಲ್ಲಿ ಅಂಡ ಬಿಡುಗಡೆಯಾದಾಗ ಸ್ತನಗಳು ಸ್ವಲ್ಪ ಮಟ್ಟಿಗೆ ತಮ್ಮ ಗಾತ್ರದಲ್ಲಿ ಹೆಚ್ಚಳವನ್ನು ತೋರ್ಪಡಿಸುತ್ತವೆ. ತುಂಬ ಅಪರೂಪವಾಗಿ, ರಸದೂತಗಳ ವೈಪರೀತ್ಯಗಳ ಫಲವಾಗಿ, ಯುವಕರಲ್ಲಿ ಸ್ತನಗಳು ತಮ್ಮ ಗಾತ್ರದಲ್ಲಿ ಸ್ತ್ರೀ ಸಹಜ ಬೆಳವಣಿಗೆಯನ್ನು ತೋರ್ಪಡಿಸಬಹುದು.

ಸ್ತನದಲ್ಲಿ ಹದಿನೈದರಿಂದ ಇಪ್ಪತ್ತು ಸ್ವತಂತ್ರವಾದ ಕಿರುಹಾಲೆಗಳಿದ್ದು ಅವು ಕ್ಷೀರ ತಯಾರಿಕೆಯ ಗ್ರಂಥಿ ಊತಕಗಳನ್ನೊಳಗೊಂಡಿವೆ. ಪ್ರತಿಯೊಂದು ಕಿರು ಹಾಲೆಯೂ ಹಣ್ಣಿನ ಗೊನೆಯಂತೆ ಸ್ತನದಲ್ಲಿ ಹರಡಿದೆ. ಅವು ಅಸಂಖ್ಯಾತ ಕವಲುಗಳಾಗಿ ವಿಪುಲ ಸಂಖ್ಯೆಯಲ್ಲಿ ಸ್ರವಿಕೆಯ ಕಣಗಳಿಂದ ಸುತ್ತುವರಿದ ಕ್ಷೀರ ಬುಡ್ಡೆಗಳಾಗಿ ಅಂತ್ಯ ಗೊಳ್ಳುತ್ತವೆ. ದ್ರಾಕ್ಷಿಗೊಂಚಲನ್ನು ಅವು ಹೋಲುತ್ತವೆ. ಅಲ್ಲಿನ ಸ್ರವಿಕೆಯ ಕೋಶಗಳು ಹೆರಿಗೆಯ ನಂತರ ಹಾಲನ್ನು ಸ್ರವಿಸುವ ಸಾಮರ್ಥ್ಯವನ್ನು ಪಡೆದಿವೆ. ಅವುಗಳ ಸುತ್ತಲೂ ಸ್ನಾಯು ಮೇಲ್ಪದರು ಮತ್ತು ಲೋಮನಾಳಗಳು.

ಕ್ಷೀರ ಬುಡ್ಡೆಯಲ್ಲಿ ಸ್ರವಿಸಲ್ಪಡುವ ಹಾಲನ್ನು ತನ್ನ ಸಂಕುಚನ ಸಾಮರ್ಥ್ಯದಿಂದ ಸ್ನಾಯು ಮೇಲ್ಪದರು ಒತ್ತಿ ಹೊರ ತಳ್ಳಬಲ್ಲದು. ಲೋಮ ನಾಳಗಳು ಕ್ಷೀರ ಬುಡ್ಡೆಗಳ

ಸುತ್ತ ವಿಪುಲ ಸಂಖ್ಯೆಯಲ್ಲಿ ತಮ್ಮ ಜಾಳಿಗೆಯನ್ನು ಹರಡಿವೆ. ಪ್ರತಿಯೊಂದು ಕ್ಷೀರ ಬುಡ್ಡೆಯಿಂದ ಹೊರಹೊಮ್ಮುವ ಕ್ಷೀರ ನಾಳಗಳ ಮೂಲಕ ಹಾಲು ಹರಿದು ಬರುತ್ತದೆ. ಬೇರೆ ಬೇರೆ ಕಿರು ಹಾಲೆಗಳಿಂದ ಹೊರ ಹೊಮ್ಮುವ ಕ್ಷೀರ ನಾಳಗಳ ಮೂಲಕ ಹಾಲು ಹರಿದು ಬರುತ್ತದೆ. ಅವು ಮುಂದೆ ಒಗ್ಗೂಡಿ ದೊಡ್ಡ ಸಂಗ್ರಹನಾಳಗಳಾಗುತ್ತವೆ. ಪ್ರತಿಯೊಂದು ಹಾಲೆಯಿಂದ ಹೊರ ಹೊಮ್ಮುವ ಸಂಗ್ರಹ ನಾಳಗಳು ಚೂಚುಕದತ್ತ ಸಾಗಿ, ಚೂಚುಕದ ಮಧ್ಯದಲ್ಲಿರುವ ತಗ್ಗಿನಲ್ಲಿ ಅಂತ್ಯಗೊಳ್ಳುತ್ತವೆ. ಅವು ಚೂಚುಕದಲ್ಲಿ ಬಾಯ್ದೆರೆಯುವ ಮೊದಲು ಕ್ಷೀರ ಕೊಂಕುಗಳೆಂಬ ಉಬ್ಬುಗೆಯನ್ನು ತೋರ್ಪಡಿಸುತ್ತವೆ.

ಕ್ಷೀರ ಬುಡ್ಡೆಗಳು ಕೊಬ್ಬಿನಿಂದ ಸುತ್ತುವರಿದಿದ್ದು, ಅವು ಸ್ತನಕ್ಕೆ ಮೃದುತನವನ್ನು ತಂದು ಕೊಟ್ಟಿವೆ. ಕೊಬ್ಬು ಅದಕ್ಕೆ ರಕ್ಷಣೆಯನ್ನೊದಗಿಸುತ್ತದೆ. ಕ್ಷೀರ ಬುಡ್ಡೆಗಳು ರಕ್ತವನ್ನು ಕ್ಷೀರವನ್ನಾಗಿ ಮಾರ್ಪಡಿಸುವ ಅಪೂರ್ವ ಸಾಮರ್ಥ್ಯವನ್ನೂ ಪಡೆದಿವೆ. ಈ ಕಾರ್ಯ ಸಾಮರ್ಥ್ಯ ಹೆರಿಗೆಯ ನಂತರ ಸ್ತ್ರೀಗೆ ದೊರೆಯುವುದು. ನಾರಿನ ಊತಕದ ಎಳೆಗಳು ಸ್ತನದೊಳಗಿನ ಎಲ್ಲ ಹಾಲೆಗಳನ್ನೂ ಒಗ್ಗೂಡಿಸಿ ಅದನ್ನು ಎದೆಗೂಡಿಗೆ ಒಳ ಕವಚದಂತೆ ಬಂಧಿಸಿವೆ.

* * *

ಗಂತಿ ಬೆಳವಣಿಗೆ

ನಮ್ಮ ದೇಹ ಅಸಂಖ್ಯಾತ ಜೀವಕೋಶಗಳಿಂದ ನಿರ್ಮಾಣಗೊಂಡಿದೆ. ಅವು ದೇಹದ ಬೇರೆ ಬೇರೆ ವ್ಯವಸ್ಥೆಗೆ ಅನುಗುಣವಾಗಿ ರೂಪುಗೊಂಡು ಅಲ್ಲಿನ ಕಾರ್ಯವನ್ನು ಕೈಕೊಳ್ಳಲು ಸಮರ್ಥವಾಗಿವೆ. ಜೀವಕೋಶಗಳು ದೇಹಗೂಡಿನ ಇಟ್ಟಿಗೆಗಳಂತಿದ್ದು ಅವು ತಮ್ಮನ್ನು ಹೋಲುವ ಜೀವಕೋಶಗಳನ್ನು ಉತ್ಪಾದಿಸಬಲ್ಲವು. ಗುಂಪುಗೂಡಿದ ಜೀವಕೋಶಗಳು ಊತಕಗಳಾಗಿವೆ. ಅದು ಸ್ನಾಯುವಾಗಿರಬಹುದು, ನರತಂತುವಾಗಿರಬಹುದು, ಅಥವಾ ಸಂಪರ್ಕ ಎಳೆಗಳ ಊತಕವಾಗಿರಬಹುದು. ಊತಕಗಳೆಲ್ಲ ಸೇರಿ ಒಂದೊಂದು ಅಂಗಭಾಗವನ್ನೂ ರೂಪಿಸಿವೆ. ಅದು ಪಚನಾಂಗವಾಗಿರಬಹುದು; ಜನನಾಂಗವಾಗಿರಬಹುದು. ಎಲ್ಲ ಅಂಗಭಾಗಗಳು ಸೇರಿ ದೇಹದ ಒಂದೊಂದು ಕಾರ್ಯಕ್ಕೆ ಒಂದೊಂದು ವ್ಯವಸ್ಥೆಯಾಗಿ ರೂಪುಗೊಂಡಿವೆ. ಅವುಗಳೆಲ್ಲ ಸೇರಿದ ಮಾನವ ದೇಹ ಯಂತ್ರದಂತೆ ಕಾರ್ಯ ನಿರ್ವಹಿಸಬಲ್ಲದು.

ನಮ್ಮ ದೇಹದ ಬೆಳವಣಿಗೆಯೊಟ್ಟಿಗೆ ಬೇರೆ ಬೇರೆ ಊತಕಗಳ ಮತ್ತು ಅಂಗ ಭಾಗಗಳ ಜೀವ ಕೋಶಗಳು ಭಿನ್ನಗೊಂಡು ತಮ್ಮ ಸಂಖ್ಯಾಭಿವೃದ್ಧಿಯನ್ನು ಮಾಡುತ್ತವೆ. ದೇಹ ಸಂಪೂರ್ಣವಾಗಿ ಬೆಳವಣಿಗೆ ಹೊಂದಿದ ಮೇಲೆ ತಮ್ಮ ಕಾರ್ಯಕ್ರಿಯೆಯಿಂದ ಸವಕಳಿ ಹೊಂದಿದ ಜೀವಕೋಶಗಳನ್ನು ಕಳಚಿ ಅವುಗಳ ಸ್ಥಾನದಲ್ಲಿ ಹೊಸ ಕೋಶಗಳು ತುಂಬಿಕೊಳ್ಳುವ ಕಾರ್ಯ ಮಾತ್ರ ಜರುಗುತ್ತದೆ. ದೇಹದ ಬೆಳವಣಿಗೆಯ ನಿಯಂತ್ರಣ ದೇಹದ ಅಧೀನವರ್ತಿಯಾಗಿದ್ದು ಅದು ಒಂದು ನಿರ್ದಿಷ್ಟ ಗತಿಯಲ್ಲಿ ಮುಂದುವರಿಯುತ್ತದೆ.

ಆದರೆ ಗಂತಿ ಬೆಳವಣಿಗೆ ಜೀವಕೋಶಗಳ ಸಹಜ ಬೆಳವಣಿಗೆಯ ನಿಯಮಗಳಿಗೆ ವಿರುದ್ಧ. ಅಲ್ಲಿ ಜೀವಕೋಶಗಳು ಅಸಹಜವಾಗಿ ಯಾವ ನಿಯಂತ್ರಣಕ್ಕೊಳಪಡದೆ ಭಿನ್ನಗೊಂಡು ತಮ್ಮ ಸಂಖ್ಯಾಭಿವೃದ್ಧಿ ಮಾಡಿ ಬೆಳೆದು ತಮ್ಮ ಸುತ್ತಣ ಊತಕಗಳನ್ನು ನಾಶಪಡಿಸುತ್ತವೆ. ಅವು ಯಾವ ಅಡೆತಡೆಯಿಲ್ಲದೆ ಸ್ವೇಚ್ಛೆಯಿಂದ ಬೆಳೆದು ದೇಹದ ಸಹಜ ಊತಕಗಳ ಉಳಿವಿಕೆಗೆ ಬೇಕಾದ ಪುಷ್ಟಿಕರ ಅಂಶಗಳನ್ನು ಹೀರಿ ಅವುಗಳನ್ನು ನಾಶಪಡಿಸುತ್ತವೆ.

ಗಂತಿಕೋಶಗಳು ದೇಹದ ಒಂದು ಭಾಗಕ್ಕೆ ಮಾತ್ರ ಸೀಮಿತವಾಗಿ ಬೆಳೆಯುವುದಿಲ್ಲ. ಅವು ತಮ್ಮ ಸುತ್ತಣ ಊತಕಗಳತ್ತ ಏಡಿಯ ಕಾಲುಗಳಂತೆ ಹರಡಿ ಬೆಳೆಯುತ್ತವೆ ಮತ್ತು ಆ ಊತಕಗಳ ಕಾರ್ಯವನ್ನು ಭಗ್ನಗೊಳಿಸುತ್ತವೆ. ಅಲ್ಲದೆ ಗಂತಿ ಕೋಶದ ಕೆಲವು ಕಣಗಳು ಮೂಲಗಂತಿಯಿಂದ ಕಳಚಲ್ಪಟ್ಟು ರಕ್ತನಾಳ ಮತ್ತು ಹಾಲ್ರಸನಾಳಗಳ ಮುಖಾಂತರ ದೇಹದ ದೂರದೂರ ಪ್ರದೇಶಗಳಿಗೆ ಹರಡಿ ಅಲ್ಲಿ ತಮ್ಮ ಪ್ರತಿ ರೂಪವನ್ನುಂಟು ಮಾಡುತ್ತವೆ. ಅಲ್ಲಿ ಅವು ಸಹಜ ಜೀವಕೋಶಗಳ ಉಳಿವಿಕೆಗೆ ಮಾರಕವಾಗಿ ಪರಿಣಮಿಸುತ್ತವೆ.

ಗಂತಿ ಕೋಶದ ಬೆಳವಣಿಗೆಯ ವೇಗಗತಿ ಗಂತಿಯಿಂದ ಗಂತಿಗೆ ವ್ಯತ್ಯಾಸವನ್ನು ತೋರಿಸುತ್ತದೆ. ಕೆಲವು ನಿಧಾನವಾಗಿ ಬೆಳೆದರೆ ಮತ್ತೆ ಕೆಲವು ತುಂಬ ವೇಗವಾಗಿ ಬೆಳೆಯುತ್ತವೆ, ಕೆಲವು ಗಾತ್ರದಲ್ಲಿ ಕಿರಿದಾಗಿದ್ದರೂ ಅವು ಬೇಗನೇ ತಮ್ಮ ಕೋಶಗಳನ್ನು ಕಳಚಿ ದೂರ ದೂರ ಪ್ರದೇಶಗಳಲ್ಲಿ ಮರಿಗಂತಿಗಳ ಬೆಳವಣಿಗೆಗೆ ಕಾರಣವಾಗಿ ಅಲ್ಲಿನ ಕಾರ್ಯಕ್ಕೆ ಭಂಗವನ್ನುಂಟು ಮಾಡಬಲ್ಲವು.

ಕ್ಯಾನ್ಸರ್ ಬೆಳವಣಿಗೆಗೆ ಯಾವುದೇ ವರ್ಣ, ಬುಡಕಟ್ಟು ಇಲ್ಲವೆ ರಾಷ್ಟ್ರ ಹೊರತಾಗಿಲ್ಲ, ಅದಕ್ಕೆ ಲಿಂಗ ಭೇದವಿಲ್ಲ, ಜೀವರಾಶಿಯೆಲ್ಲವೂ ಅದಕ್ಕೆ ಈಡಾಗಬಲ್ಲದು. ಯಾವುದೇ ವಯಸ್ಸಿನಲ್ಲಿ ಈ ರೋಗ ನಮ್ಮ ದೇಹದಲ್ಲಿ ಉಂಟಾಗುವ ಸಾವಿನ ನಾಲ್ಕನೆಯ ಮುಖ್ಯ ಕಾರಣ. ಗಂತಿಯು ದೇಹದ ಯಾವುದೇ ಅಂಗ ಭಾಗದಲ್ಲಿ ಬೆಳವಣಿಗೆ ಹೊಂದಬಹುದಾದರೂ ಕೆಲವೊಂದು ಭಾಗಗಳು ಅದು ಉಂಟಾಗುವ ಸಾಧ್ಯತೆಯನ್ನು ವಿಶೇಷವಾಗಿ ಪಡೆದಿವೆ. ಗಂಡಸರಲ್ಲಿ ಪಚನಾಂಗ, ಬಾಯಿ, ಉಸಿರಾಟ ಮಂಡಲಕ್ಕೆ ಸಂಬಂಧಿಸಿದ ಕ್ಯಾನ್ಸರ್ ಹೆಚ್ಚಿದ್ದರೆ, ಸ್ತ್ರೀಯರಲ್ಲಿ ಗರ್ಭಕೋಶ ಮತ್ತು ಸ್ತನದ ಕ್ಯಾನ್ಸರ್ ಪ್ರಮಾಣ ಹೆಚ್ಚು.

ಅಕಾರಣ ರಕ್ತ ಸ್ರಾವ ಅಥವಾ ಒಸರಿಕೆ, ಸ್ತನ ಮತ್ತಿತರ ದೇಹ ಭಾಗಗಳಲ್ಲಿ ನೋವಿಲ್ಲದ ಗಂಟು, ಯೋಗ್ಯ ರೀತಿಯ ಚಿಕಿತ್ಸೆಯ ನಂತರವೂ ಮಾಯದೆ ಉಳಿದ ವ್ರಣ, ಮಲ ಮೂತ್ರ ವಿಸರ್ಜನೆಯ ಪದ್ಧತಿಯಲ್ಲಿ ಬದಲಾವಣೆ, ಗೊಗ್ಗರ ಧ್ವನಿ ಅಥವಾ ಕುಗ್ಗದ ಕೆಮ್ಮು, ಅಪಚನ ಹಾಗೂ ನುಂಗುವ ತೊಂದರೆ, ದೇಹದಲ್ಲಿನ ನರೂಲಿ, ಮಚ್ಚೆಗಳ ಗಾತ್ರ, ಮತ್ತು ಲಕ್ಷಣದಲ್ಲಿ ಏಕಾಏಕಿ ಬದಲಾವಣೆ. ಇವು ಕ್ಯಾನ್ಸರ್ ರೋಗದ ಅಪಾಯಕಾರಿ ಸಂಕೇತಗಳೆಂದು ಜಗತ್ತಿನ ಎಲ್ಲೆಡೆ ಪರಿಗಣಿಸಲಾಗಿದೆ. ಈ ಗುಣಲಕ್ಷಣಗಳು ಕ್ಯಾನ್ಸರ್ ಇರುವಿಕೆಯನ್ನು ನೇರವಾಗಿ ಸೂಚಿಸುವುದಿಲ್ಲ. ಆದರೆ ಅವು ಕ್ಯಾನ್ಸರ್ ಬೆಳವಣಿಗೆಯ ಕುರುಹಾಗಿ ಪರಿಣಮಿಸಬಹುದಾದ ಸಾಧ್ಯತೆಯನ್ನು ಮಧ್ಯವಯಸ್ಸು ದಾಟಿದ ವ್ಯಕ್ತಿಯಲ್ಲಿ ಸೂಚಿಸಬಹುದಾದುದರಿಂದ ಅವುಗಳ ಬಗ್ಗೆ ಸದಾ ಎಚ್ಚರಿಕೆಯಿಂದಿದ್ದು, ಅಂತಹ ಸಂಕೇತಗಳು ಎರಡು ವಾರಕ್ಕಿಂತ ಹೆಚ್ಚು ಕಾಲ ಬದಲಾವಣೆ ಹೊಂದದೆ ಉಳಿದರೆ ವಿವರವಾದ ವೈದ್ಯ ಪರೀಕ್ಷೆಗೆ ಒಳಪಡುವುದು ಅತ್ಯಗತ್ಯವಾಗಿದೆ.

ಕ್ಯಾನ್ಸರ್ ತನ್ನ ಗುಣಲಕ್ಷಣಗಳನ್ನು ಪ್ರಕಟಪಡಿಸುವ ಮುನ್ನವೇ ಗುರುತಿಸಲ್ಪಟ್ಟರೆ ಅದನ್ನು ಶಸ್ತ್ರಕ್ರಿಯೆಗೊಳಪಡಿಸಿ ಗುಣಪಡಿಸಬಹುದು. ಅಂತಹ ಸಾಧ್ಯತೆ ರೋಗ ಲಕ್ಷಣಗಳು ಗೋಚರಿಸಿದ ಮೇಲೆ ಕುಗ್ಗುತ್ತದೆ. ಅದರಿಂದಾಗಿ ಮಧ್ಯವಯಸ್ಸನ್ನು ತಲುಪಿದವರು ಪ್ರತಿ ವರುಷ ವೈದ್ಯಕೀಯ ಪರೀಕ್ಷೆಗೊಳಪಡುವುದಕ್ಕೆ ಮಹತ್ವವನ್ನು ಕೊಡಲಾಗಿದೆ. ದೈಹಿಕ ಪರೀಕ್ಷೆ, ಎಕ್ಸ್-ಕಿರಣ ಪರೀಕ್ಷೆ, ರಕ್ತ ಹಾಗೂ ದೈಹಿಕ ಒಸರಿಕಗಳ ಲೇಪನ ಪರೀಕ್ಷೆಗಳು ರೋಗದ ಇರುವಿಕೆಯನ್ನು ತೋರಿಸಬಲ್ಲವು.

ಕ್ಯಾನ್ಸರ್ ರೋಗದ ಬೆಳವಣಿಗೆ, ಪ್ರಾರಂಭದಲ್ಲಿ ಯಾರ ಗಮನವನ್ನೂ ಸೆಳೆಯದು. ಅನೇಕ ಬಾರಿ ಅದು ತೋರಿಸುವ ಸಂಕೇತಗಳು ಅಲಕ್ಷಿಸಲ್ಪಡುತ್ತವೆ. ರೋಗವು ತೀವ್ರ ಘಟ್ಟವನ್ನು ತಲುಪುವವರೆಗೂ ಇಲ್ಲವೆ ರೋಗ ದೇಹದ ಬೇರೊಂದು ಭಾಗಕ್ಕೆ ಹರಡಿ ಅಲ್ಲಿನ ಕಾರ್ಯ ವ್ಯತ್ಯಯದ ಲಕ್ಷಣಗಳು ತೋರಿ ಬರುವವರೆಗೂ ಕಾಲ ವಿಳಂಬವಾಗುವುದರಿಂದ ಚಿಕಿತ್ಸೆಗೆ ಬೇಕಾದ ಅತ್ಯಮೂಲ್ಯ ಸಮಯ ನಷ್ಟವಾಗಿ ಹೋಗುವುದು. ನೋವು ರೋಗದ ಪ್ರಾರಂಭದಲ್ಲಿ ಗೋಚರಿಸುವ ಲಕ್ಷಣವಲ್ಲ. ಅದು ರೋಗ ಸಾಕಷ್ಟು ವಿಸ್ತೃತವಾಗಿ ಬೆಳವಣಿಗೆ ಹೊಂದಿದ ಮೇಲೆ ತೋರಿಬರುತ್ತದೆ.

* * *

ಗರ್ಭಕಂಠದ ಕ್ಯಾನ್ಸರ್

ಗರ್ಭಕಂಠದ ಕ್ಯಾನ್ಸರ್ ಸ್ತ್ರೀಯರಲ್ಲಿ ಸ್ತನದ ನಂತರ ತೋರಿಬರುವ ಎರಡನೆಯ ಬಹು ಮುಖ್ಯ ಕ್ಯಾನ್ಸರ್. ಅದು ಸ್ತ್ರೀಯರ ಜನನೇಂದ್ರಿಯದಲ್ಲಿ ಕಾಣ ಬರುವ ಗಂತಿಗಳಲ್ಲೆಲ್ಲ ತೀರ ಸಾಮಾನ್ಯವಾದುದು. ನೋವಿನ ಸಂವೇದನೆಯನ್ನರಿಯುವ ನರತಂತುಗಳು ಆ ಪ್ರದೇಶದಲ್ಲಿ ಇಲ್ಲದಿರುವುದರಿಂದ ರೋಗ ಲಕ್ಷಣಗಳು ಬೆಳೆದು ಪ್ರಕಟಗೊಳ್ಳುವ ವೇಳೆಗೆ ರೋಗ ತುಂಬ ಮುಂದುವರಿದು ಪರಿಣಾಮಕಾರಿ ಚಿಕಿತ್ಸೆಯನ್ನು ಕೈಕೊಳ್ಳುವ ಸಾಧ್ಯತೆಯನ್ನು ದೂರ ಮಾಡಿರುತ್ತದೆ. ನಿಯಮಿತವಾಗಿ ಎಲ್ಲ ಸ್ತ್ರೀಯರು ಕಿಳ್ಗುಳಿ ಅಂಗಗಳ ಪರೀಕ್ಷೆ ಮತ್ತು ಗರ್ಭಕಂಠ ಹಾಗೂ ಯೋನಿಯಿಂದ ಸಂಗ್ರಹಿಸಿದ ಕೋಶಗಳ ಮಾದರಿ ಪರೀಕ್ಷೆಗೆ ಒಳಪಟ್ಟರೆ ಕ್ಯಾನ್ಸರ್ ಪೂರ್ವರೂಪವನ್ನು ಗುರುತಿಸಿ, ಅವು ಕ್ಯಾನ್ಸರ್ ಆಗಿ ಮಾರ್ಪಡುವ ಮೊದಲೇ ಚಿಕಿತ್ಸೆಗೆ ಒಳಪಡಿಸಬಹುದು. ಪ್ರಾರಂಭಿಕ ಹಂತದಲ್ಲಿ ಈ ರೋಗವನ್ನು ಗುರುತಿಸಬಹುದಾದರೂ, ಬಹು ಜನರು ಅದನ್ನು ಅಜ್ಞಾನ, ಸಂಕೋಚ ಪ್ರವೃತ್ತಿ ಮತ್ತು ಭಯದಿಂದ ಜೀವಕ್ಕೆ ಮಾರಕವಾಗುವಂತೆ ಬೆಳೆಯಗೊಡುತ್ತಾರೆ.

ರಚನೆ

ಗರ್ಭಕಂಠವು ಗರ್ಭಕೋಶದ ಕೆಳಗಿನ ಕಿರಿದಾದ ಭಾಗ, ಗರ್ಭಕೋಶವು ಪೇರು ಆಕೃತಿಯ ಟೊಳ್ಳಾದ ಕೋಶವಾಗಿದ್ದು, ಅದು ಸ್ತ್ರೀಯ ಕೆಳ ಹೊಟ್ಟೆಯಲ್ಲಿ ಮೂತ್ರ ಕಂಕೋಶ ಮತ್ತು ಸೆಟ್ಟಗರುಳ ಮಧ್ಯದಲ್ಲಿದೆ. ಗರ್ಭಕಂಠ ಕಾಲುವೆಯು ಯೋನಿಯಲ್ಲಿ ಬಾಯ್ದೆರೆಯುತ್ತದೆ.

ಗಂತಿ ಬೆಳವಣಿಗೆ

ಕ್ಯಾನ್ಸರ್ ದೇಹದ ಯಾವುದೇ ಭಾಗದಲ್ಲಿ ತಲೆದೋರ ಬಹುದಾಗಿದ್ದು, ಅಲ್ಲಿನ ಕೋಶಗಳು ಅಸಹಜಗೊಂಡು ಯಾವುದೇ ರೀತಿ ರಿವಾಜಿಗೆ ಒಳಪಡದೆ ತಮ್ಮ ಸಂಖ್ಯಾಭಿವೃದ್ಧಿಯನ್ನು ತೋರ್ಪಡಿಸಿ ಗಂಟಿನಂತೆ ಬೆಳೆಯುತ್ತವೆ. ಗರ್ಭಕಂಠ ಕೋಶಗಳು ಆರೋಗ್ಯದಿಂದಿರುವಾಗ ಸಾಮಾನ್ಯವಾಗಿ ತಮ್ಮ ಅಗತ್ಯಕ್ಕನುಗುಣವಾಗಿ ನಿಯಮಬದ್ಧವಾಗಿ ವಿಭಜನೆಯನ್ನು ತೋರಿಸಬಲ್ಲವು. ಆದರೆ ದೇಹಕ್ಕೆ ಅಗತ್ಯವಿಲ್ಲದಿದ್ದರೂ ಅವು ವಿಭಜನೆಗೊಳ್ಳತೊಡಗಿದಾಗ ಅದು ಬೆಳೆದು ಗಂಟಾಗಿ, ಮಾರಕ ಗಂತಿಯಾಗಿ ಪರಿಣಮಿಸುವುದು. ಗಂತಿಕೋಶಗಳು ದೇಹದ ಬೇರೆ ಭಾಗಗಳತ್ತ ಚಾಚಿ ಹರಡಿ ಅವುಗಳನ್ನು ಭಗ್ನಗೊಳಿಸಬಲ್ಲವು. ಅವು ಕಳಚಿ ಹಾಲ್ರಸನಾಳ, ರಕ್ತನಾಳಗಳ ಮೂಲಕ ದೇಹದ ಬೇರೆ ಬೇರೆ ಭಾಗಗಳಿಗೆ ಅದರಲ್ಲೂ ಸಮೀಪದ ಹಾಲ್ರಸ ಗಂಟುಗಳು, ನೆಟ್ಟಗರುಳು, ಮೂತ್ರ ಕಂಕೋಶ ಬೆನ್ನೆಲು, ಶ್ವಾಸಕೋಶಗಳಿಗೆ ಹರಡಿ ಅಲ್ಲಿ ತಮ್ಮ ಪ್ರತಿರೂಪವನ್ನುಂಟು ಮಾಡಬಹುದು.

ಈ ಸ್ಥಿತಿಯು ಹೆಚ್ಚು ಜೀವಗಳಿಗೆ ಜನ್ಮ ನೀಡಿದ ಮಧ್ಯ ವಯಸ್ಸಿನ ಸ್ತ್ರೀಯರಲ್ಲಿ ಹೆಚ್ಚಾಗಿ ಗೋಚರಿಸುತ್ತದೆ. ಸಂಭೋಗ ಮತ್ತು ಹೆರಿಗೆಯಿಂದಾದ ಗಾಯ ಕಲೆ ಈ ತೊಂದರೆಯನ್ನುಂಟು ಮಾಡುವಲ್ಲಿ ಮುಖ್ಯ ಅಂಶಗಳೆಂದು ತೋರುತ್ತದೆ. ಪುರುಷನ ಲಿಂಗದ ಮುಂದೊಗಲಲ್ಲಾಗುವ ಜಿಡ್ಡಿನಂತಹ ಗಟ್ಟಿ ಸ್ರವಿಕೆ (ಲಿಂಗ ಮೇಧ) ಗಂತಿ ಜನಕವಾಗಿ ಕಾರ್ಯಮಾಡಬಹುದೆಂಬ ಸಂಶಯವೂ ಇದೆ.

ಗರ್ಭಕಂಠದ ಕ್ಯಾನ್ಸರ್ ವಿಶೇಷವಾಗಿ ಮೇಲ್ಮೈ ಚುಕ್ಕೆ ಕೋಶಗಳಿಂದ ರೂಪುಗೊಳ್ಳುತ್ತದೆ. ಆ ತೆಳ್ಳನೆಯ ಚಪ್ಪಟೆಕೋಶಗಳು ಗರ್ಭಕಂಠದ ಮೇಲ್ಮೈ ಹಾಸನ್ನು ಉಂಟುಮಾಡುತ್ತದೆ. ಗಂತಿ ದೇಹದ ಇನ್ನೊಂದು ಭಾಗಕ್ಕೆ ಹರಡಿದಾಗ ಮರುಚಲ ಗಂತಿಯೂ ಅದೇ ರೀತಿಯ ಅಸಹಜ ಕೋಶಗಳನ್ನು ತೋರ್ಪಡಿಸುತ್ತದೆ.

ಗರ್ಭಕಂಠದ ಮೇಲ್ಮೈಯಲ್ಲಿರುವ ಕೋಶಗಳು ಕೆಲವೊಮ್ಮೆ ಗಂತಿಯಾಗಿರದಿದ್ದರೂ ಅಸಹಜವಾಗಿ ತೋರಿಬರಬಹುದು. ಗರ್ಭಕಂಠ ಕೋಶಗಳಲ್ಲಿ ಗೋಚರಿಸಿದ ಅಸಹಜ ಬದಲಾವಣೆಗಳು ವರುಷಗಳ ನಂತರ ನಿಧಾನವಾಗಿ ಗಂತಿಯಾಗಿ ಬದಲಾವಣೆಗೊಳ್ಳುವುದರ ಮೊದಲ ಹೆಜ್ಜೆಯೆಂದು ತಿಳಿಯಲಾಗಿದೆ. ಎಂದರೆ ಕೆಲ ಅಸಹಜ ಬದಲಾವಣೆಗಳು ಗಂತಿಯ ಪೂರ್ವ ರೂಪ ; ಕಾಲ ಕಳೆದಂತೆ ಅವು ಗಂತಿಯಾಗಿ ಮಾರ್ಪಾಟುಗೊಳ್ಳಬಹುದು.

ಗರ್ಭಕಂಠದ ಮೇಲ್ಮೈಯಲ್ಲಿ ಗೋಚರಿಸುವ ಅಸಹಜ ಕೋಶಗಳು ಎರಡು ಬಗೆಯವು : ಅವು ಕೆಳದರ್ಜೆಯ ಇಲ್ಲವೆ ಮೇಲ್ದರ್ಜೆಯ ಮೇಲ್ಮೈ ಚಿಕ್ಕವ್ರಣಗಳು.

ಕೆಳದರ್ಜೆವ್ರಣಗಳು

ಗರ್ಭಕಂಠದ ಮೇಲ್ಮೈಕೋಶಗಳ ಗಾತ್ರ, ಆಕೃತಿ, ಮತ್ತು ಸಂಖ್ಯೆಯಲ್ಲಿ ತೋರಿಬರುವ ಪ್ರಾರಂಭಿಕ ಬದಲಾವಣೆಗಳು ತಂತಾನೆ ಮಾಯವಾಗಿ ಹೋಗಬಹುದಾದರೂ ಕೆಲವು ದೊಡ್ಡದಾಗಿ ಬೆಳೆಯುತ್ತವೆ. ಅವು ಅಸಹಜ ರೀತಿ ಬೆಳೆದು ಮೇಲ್ದರ್ಜೆವ್ರಣಗಳಾಗಿ ಪರಿಣಮಿಸುತ್ತವೆ. ಈ ರೀತಿಯ ಪೂರ್ವಭಾವಿ ಬದಲಾವಣೆಗಳು 25 ರಿಂದ 35 ವರ್ಷ ವಯಸ್ಸಿನ ಸ್ತ್ರೀಯರಲ್ಲಿ ಕಂಡು ಬರಬಹುದು.

ಮೇಲ್ದರ್ಜೆವ್ರಣಗಳು

ಈ ಸನ್ನಿವೇಶದಲ್ಲಿ ಗ್ರಂತಿ ಪೂರ್ವರೂಪದ ಕೋಶಗಳು ಹೆಚ್ಚು ಸಂಖ್ಯೆಯಲ್ಲಿರುತ್ತವೆ. ಅವು ಸಹಜ ಕೋಶಗಳಿಗಿಂತ ಬೇರೆಯಾಗಿ ಕಾಣುತ್ತವೆ. ಈ ಬದಲಾವಣೆಗಳು ಕೆಳದರ್ಜೆ ಬದಲಾವಣೆಗಳಂತೆ ಗರ್ಭಕಂಠದ ಮೇಲ್ಮೈಗೆ ಮಾತ್ರ ಸೀಮಿತ. ಈ ಕೋಶಗಳು ಗಂತಿ ಕೋಶಗಳಾಗಿ ಗರ್ಭಕಂಠದ ಒಳಪದರುಗಳತ್ತ ಅನೇಕ ತಿಂಗಳು ಅಥವಾ ವರುಷಗಳು ಸಾಗಿ ಹೋಗುವುದಿಲ್ಲ. ಕ್ಯಾನ್ಸರ್ ತಾನು ಉದ್ಭವಗೊಂಡ ಕೋಶಗಳಿಗೆ ಮಾತ್ರ ಸೀಮಿತವಾಗಿ ಬೇರೆ ಕೋಶಗಳತ್ತ ಹರಡದು. ಈ ಬಗೆಯ ವ್ರಣಗಳು 30 ರಿಂದ 40 ವರ್ಷ ವಯಸ್ಸಿನ ಸ್ತ್ರೀಯರಲ್ಲಿ ತೋರಿಬರಬಹುದು.

ಅಸಹಜ ಕೋಶಗಳು ಗರ್ಭಕಂಠದ ಒಳಗೆ ಹರಡಿದರೆ ಇಲ್ಲವೆ ಬೇರೆ ಊತಕ ಅಥವಾ ಅಂಗಭಾಗಗಳಿಗೆ ಸಾಗಿದರೆ, ಅದು ಗರ್ಭಕಂಠದ ಕ್ಯಾನ್ಸರ್ ಅಥವಾ ಹರಡಿಕೆಯ ಕ್ಯಾನ್ಸರ್. ಅದು 40 ವರ್ಷ ವಯಸ್ಸು ದಾಟದ ಸ್ತ್ರೀಯರಲ್ಲಿ ಕಂಡು ಬರುತ್ತದೆ.

ಬೇಗ ಗುರುತಿಸುವುದು

ನಿಯಮಿತವಾಗಿ ಎಲ್ಲಸ್ತ್ರೀಯರೂ ಕಿಳ್ಗುಳಿಯ ಅಂಗ ಪರೀಕ್ಷೆಗೆ ಮತ್ತು ಜಾರ್ಜ್ ಪಾಪಾನಿಕೋಲೋ 1940 ರಲ್ಲಿ ಬಳಕೆಗೆ ತಂದ ಲೇಪದ ಪರೀಕ್ಷೆಗೆ (ಸಂಕ್ಷಿಪ್ತವಾಗಿ ಪಾಪ್ ಪರೀಕ್ಷೆ) ಒಳಪಟ್ಟರೆ, ಕ್ಯಾನ್ಸರ್ ತೋರಿ ಬರುವ ಮೊದಲೇ ಅಸಹಜತೆಯನ್ನು ಗುರುತಿಸಿ ಚಿಕಿತ್ಸೆಗೆ ಒಳಪಡಿಸಬಹುದು; ಹರಡಿಕೆಯ ಸಾಮರ್ಥ್ಯಹೊಂದಿದ ಅನೇಕ ಗಂತಿಗಳನ್ನು ಮೊಟಕುಗೊಳಿಸಬಹುದು.

ಕಿಳ್ಗುಳಿಯ ಪರೀಕ್ಷೆಯಲ್ಲಿ ಜನನಾಂಗಗಳು, ಮೂತ್ರ ಕೋಶ, ನೆಟ್ಟಗರುಳು ಪರೀಕ್ಷೆಗೊಳಪಡುತ್ತವೆ. ಜನನಾಂಗದ ಗಾತ್ರ, ಆಕೃತಿಯಲ್ಲಿ ಏನಾದರೂ ಬದಲಾವಣೆಯಾಗಿದೆಯೋ ಹೇಗೆಂಬುದನ್ನು ತಿಳಿಯಲಾಗುತ್ತಿದೆ. ಒಳಗನ್ನಡಿ ಸಹಾಯದಿಂದ ಯೋನಿಯನ್ನು ಅಗಲಿಸಿ ಯೋನಿಯ ಮೇಲ್ಭಾಗ ಮತ್ತು ಗರ್ಭಕಂಠವನ್ನು ವೈದ್ಯ ವೀಕ್ಷಿಸುತ್ತಾನೆ.

ಪಾಪ್ ಪರೀಕ್ಷೆ ನೋವನ್ನುಂಟು ಮಾಡದ, ನಂಬಿಕೆಗೆ ಅರ್ಹವಾದ ಸರಳ ಪರೀಕ್ಷೆ. ಅದರ ಮೂಲಕ ಗರ್ಭಕಂಠದ ಒಳಗೆ ಮತ್ತು ಸುತ್ತ ಅಸಹಜ ಕೋಶಗಳು ಇವೆಯೋ ಹೇಗೆಂಬುದನ್ನು ನಿರ್ಧರಿಸಬಹುದು. ಸ್ತ್ರೀ ರಜಸ್ವಲೆಯಾಗಿರದ ಕಾಲದಲ್ಲಿ ಈ ಪರೀಕ್ಷೆಗೊಳಪಡಬಹುದು. ಆಕೆಯ ರಜ ಚಕ್ರದ ಮೊದಲ ದಿನದ ನಂತರ 10 ರಿಂದ 20 ದಿನಗಳ ಮಧ್ಯಂತರ ಈ ಬಗೆಯ ಪರೀಕ್ಷೆಗೆ ಅತ್ಯುತ್ತಮ ಕಾಲ. ಈ ಪರೀಕ್ಷೆ ಕೈಕೊಳ್ಳುವ ಹಿಂದಿನ ಎರಡು ದಿನಗಳು ಯೋನಿ ಮತ್ತು ಗರ್ಭಕೋಶವನ್ನು ನೀರಿನಿಂದ ಇಲ್ಲವೆ ಔಷಧ ಮಿಶ್ರಿತ ದ್ರವದಿಂದ ತೊಳೆಯಬಾರದು ಅಥವ ವೀರ್ಯನಾಶಕ ನೊರೆ, ಕೆನೆ ಅಥವ ಜೆಲ್ಲಿಯನ್ನು ಇಲ್ಲವೆ ಯೋನಿ ಔಷಧಗಳನ್ನು ಬಳಸಬಾರದು. ಹಾಗೆ ಮಾಡಿದಲ್ಲಿ ಅದು ಯಾವುದೇ ಅಸಹಜ ಕೋಶಗಳನ್ನು ತೊಳೆದು ಹಾಕುವುದು ಇಲ್ಲವೆ ಅಸಹಜ ಕೋಶಗಳನ್ನು ಮರೆಮಾಡುವುದು.

ಚಮಚಾಕಾರಿ ಚಪ್ಪಟೆ ಮರ ಹೆರಕವನ್ನು ಬಳಸಿ ಗರ್ಭಕಂಠ ಮತ್ತು ಮೇಲಿನ ಯೋನಿಯ ಕೋಶ ಮಾದರಿಯನ್ನು ಹೆರೆದು ಸಂಗ್ರಹಿಸಲಾಗುವುದು. ಈ ಕೋಶಗಳನ್ನು ಗಾಜಿನ ಫಲಕದ ಮೇಲಿರಿಸಿ, ಅವುಗಳಲ್ಲಿ ಅಸಹಜ ಬದಲಾವಣೆಗಳೇನಾದರೂ ಇವೆಯೋ ಹೇಗೆಂಬುದನ್ನು ನಿರ್ಧರಿಸಲು

ಪ್ರಯೋಗ ಶಾಲೆಗೆ ಕಳುಹಿಸಿ ಪರೀಕ್ಷೆ ಮಾಡಲಾಗುವುದು. ಅಲ್ಲಿ ಉಂಟಾದ ಬದಲಾವಣೆಗಳನ್ನು ಬೆಥೆಸ್ಡಾ ವಿಧಾನದ ಮೂಲಕ ಕೆಳ ಅಥವಾ ಮೇಲ್ದರ್ಜೆ ಮೇಲ್ಮೈ ಚಕ್ಕೆ ವ್ರಣಗಳು ಎಂದು ವಿಂಗಡಿಸಲಾಗುವುದು.

ಲಕ್ಷಣಗಳು

ಗರ್ಭಕಂಠದಲ್ಲಿನ ಕ್ಯಾನ್ಸರ್ ಪೂರ್ವರೂಪ ಬದಲಾವಣೆಗಳು ಸಾಮಾನ್ಯವಾಗಿ ಯಾವುದೇ ಬಗೆಯಾದ ನೋವನ್ನುಂಟು ಮಾಡುವುದಿಲ್ಲ. ಅಲ್ಲದೆ ಯಾವುದೇ ಬಗೆಯಾದ ಲಕ್ಷಣಗಳನ್ನೂ ತೋರಿಸುವುದಿಲ್ಲ. ಸ್ತ್ರೀ ಕಿಳ್ಗುಳಿ ಅಂಗಗಳ ಪರೀಕ್ಷೆ ಮತ್ತು ಪಾಪ್ ಪರೀಕ್ಷೆಗೆ ಒಳಪಡದಿದ್ದರೆ ಅದನ್ನು ಗುರುತಿಸಲೂ ಆಗದು. ಗರ್ಭಕಂಠದ ಅಸಹಜ ಕೋಶಗಳು ಗಂತಿಯಾಗಿ ಮಾರ್ಪಡುವವರೆಗೂ ಮತ್ತು ಸಮೀಪದ ಊತಕಗಳತ್ತ ಹರಡುವವರೆಗೂ ಲಕ್ಷಣಗಳು ಸಾಮಾನ್ಯವಾಗಿ ತೋರಿಬರುವುದಿಲ್ಲ. ಆ ಬಗೆಯ ವೈಪರೀತ್ಯ ಉಂಟಾದಾಗ ಮುಖ್ಯವಾಗಿ ತೋರಿಬರುವ ಲಕ್ಷಣವೆಂದರೆ ಅಸಹಜ ರೀತಿಯಲ್ಲಿ ರಕ್ತ ಸ್ರಾವ. ರಕ್ತ ಸ್ರಾವ ನಿಯಮಿತವಾಗಿ ಉಂಟಾಗುವ ರಜಚಕ್ರದ ಮಧ್ಯ ಪ್ರಾರಂಭವಾಗಿ ನಿಲ್ಲಬಹುದು ಅಥವಾ ಸಂಭೋಗದ ನಂತರ ಉಂಟಾಗಬಹುದು. ರಕ್ತ ಸ್ರಾವ ಸಾಮಾನ್ಯಕ್ಕಿಂತಲೂ ಹೆಚ್ಚು ಕಾಲಾವಧಿಯದು ಮತ್ತು ಹೆಚ್ಚು ಪ್ರಮಾಣದಲ್ಲಿ ಉಂಟಾಗುವಂತಹುದು. ಶಾಶ್ವತವಾಗಿ ಮುಟ್ಟು ನಿಂತು ಹೋದ ಮೇಲೂ ರಕ್ತ ಸ್ರಾವ ತೋರಿಬರುವುದು ಅದರ ಲಕ್ಷಣವಾಗಿರಬಹುದು. ಯೋನಿಯಿಂದ ಉಂಟಾಗುವ ಬಿಳಿಸೆರಗು ಅದರ ಮತ್ತೊಂದು ಲಕ್ಷಣವಾಗಿ ತೋರಿಬರಬಹುದು.

ಸಾಮಾನ್ಯವಾಗಿ ಗಂತಿಯು ಯೋನಿಯತ್ತಣ ಗರ್ಭಕಂಠದಲ್ಲಿ ಉದ್ಭವಿಸುತ್ತದೆ. ಅದು ಹೂಕೋಸಿನಂತೆ ಮುಂದಕ್ಕೆ ಚಾಚಿ ಬೆಳೆಯ ಬಹುದು

ಇಲ್ಲವೆ ಹುಣ್ಣಾಗಬಹುದು (ಚಿತ್ರ 4) ಅನಂತರ ಬೆಳವಣಿಗೆಯು ಯೋನಿ ಅಥವಾ ಗರ್ಭಕೋಶ ಹಾಗೂ ಅದರ ಸುತ್ತಣ ಪ್ರದೇಶದತ್ತ ಹರಡುತ್ತದೆ. ಬೆಳೆದ ಗಂತಿಯ ಮೇಲ್ಮೈ ಕೋಶಗಳ ನಾಶದಿಂದ ದುರ್ವಾಸನೆ, ರಕ್ತ ಮಿಶ್ರಿತ ದ್ರವದ ವಿಸರ್ಜನೆ ತೋರಿಬರಬಹುದು. ದೇಹದ ಸವಕಳಿಯಿಂದ ತೂಕದ ಇಳುವರಿಯುಂಟಾಗುತ್ತದೆ. ನೋವು ರೋಗ ತುಂಬ ಮುಂದುವರೆದ ಘಟ್ಟದಲ್ಲಿ ತೋರಿಬರುತ್ತದೆ. ಸುತ್ತಣ ಪ್ರದೇಶದತ್ತ ಉಂಟಾದ ಗಂತಿಯ ಹರಡಿಕೆ ತೊಡೆ ಮತ್ತು ಬೆನ್ನಲ್ಲಿ ತೀವ್ರ ತೆರನಾದ ನೋವನ್ನುಂಟು ಮಾಡುತ್ತದೆ.

ಚಿತ್ರ 4 : ಗರ್ಭ ಕಂಠದಿಂದ ಬೆಳೆದ ಗಂತಿ

ಈ ಎಲ್ಲ ಲಕ್ಷಣಗಳು ಗಂತಿಯಿಂದ ಇಲ್ಲವೆ ಬೇರೆ ಕಾರಣಗಳಿಂದ ಉಂಟಾಗಿರಬಹುದು. ಅದನ್ನು ವೈದ್ಯ ಪರೀಕ್ಷೆಯಿಂದ ಖಚಿತಪಡಿಸಿ ಕೊಳ್ಳಬಹುದು. ಗಂತಿ ಕೋಶಗಳು ಸುಲಭವಾಗಿ ಭಿನ್ನಗೊಳ್ಳುವುದರಿಂದ ಆ ಪ್ರದೇಶವನ್ನು ಸ್ಪರ್ಶಿಸಿದಾಗ ರಕ್ತೋದ್ರೇಕವಾಗುತ್ತದೆ. ರೋಗ ಮುಂದುವರಿದಂತೆ ಗರ್ಭಕಂಠ ಸುತ್ತಣ ಭಾಗದೊಟ್ಟಿಗೆ ಭದ್ರವಾಗಿ ಅಂಟಿಕೊಳ್ಳುತ್ತದೆ. ರೋಗ ಲಕ್ಷಣಗಳು ತೋರಿಬಂದ ಹದಿನೆಂಟು ತಿಂಗಳಲ್ಲಿ ಚಿಕಿತ್ಸೆಯಿಲ್ಲವಾದಲ್ಲಿ ಸಾವುಂಟಾಗುತ್ತದೆ.

ರೋಗವಿಧಾನ

ಗರ್ಭಕಂಠದಲ್ಲಿ ಉಂಟಾಗಿರುವ ಅಸಹಜ ಬದಲಾವಣೆಗಳನ್ನು ಕಿಳ್ಗುಳಿಯ ಪರೀಕ್ಷೆ ಮತ್ತು ಪಾಪ್ ಪರೀಕ್ಷೆಯಿಂದ ವೈದ್ಯ ತಿಳಿದುಕೊಳ್ಳುತ್ತಾನೆ. ಈ ಪರೀಕ್ಷೆಗಳು ಸೋಂಕು ಇರುವಿಕೆಯನ್ನು ತೋರಿಸಿದರೆ ಅದರ ಚಿಕಿತ್ಸೆ ಮಾಡಿ ನಂತರ ಪಾಪ್ ಪರೀಕ್ಷೆಯನ್ನು ಮಾಡುತ್ತಾನೆ. ಬೆಳಕಿನಡಿಯಲ್ಲಿ ಯೋನಿ, ಗರ್ಭಕಂಠವನ್ನು ದೊಡ್ಡದಾಗಿ ತೋರಿಸುವ ಒಳಾಂಗದರ್ಶಕದಿಂದ ಗರ್ಭಕಂಠದಲ್ಲಿ ಅಸಹಜವಾದುದೇನಾದರೂ ಇದೆಯೇ ಹೇಗೆಂಬುದನ್ನು ಪರಿಶೀಲಿಸಲಾಗುತ್ತದೆ.

ಆ ದರ್ಶಕದ ಮೂಲಕ ಗರ್ಭಕಂಠವನ್ನು ವೀಕ್ಷಿಸಿ ಗರ್ಭಕಂಠಕ್ಕೆ ಅಯೋಡಿನ್ ದ್ರಾವಕವನ್ನು ಲೇಪಿಸಲಾಗುವುದು (ಶಿಲ್ಲರ್ ಪರೀಕ್ಷೆ). ಆದರಿಂದ ಆರೋಗ್ಯದಿಂದಿರುವ ಕೋಶಗಳು ಕಂದು ಬಣ್ಣವನ್ನು ತಳೆದರೆ ಅಸಹಜ ಕೋಶಗಳು ಬಿಳಿ ಇಲ್ಲವೆ ಹಳದಿ ಬಣ್ಣವನ್ನು ಪಡೆಯುತ್ತವೆ.

ಸಾಮಾನ್ಯವಾಗಿ ಲೋಳ್ಪರೆಯ ಮೇಲ್ಪ್ರೈಯಲ್ಲಿ ಸವಕಳಿ ಹೊಂದಿದ ಹಳೆಯ ಕೋಶಗಳು ಉದುರಿಬಿದ್ದು ಎಳೆಯ ಹೊಸ ಕೋಶಗಳಿಗೆಡೆಮಾಡಿ ಕೊಡುತ್ತವೆ. ಈ ಕ್ರಿಯೆ ನಿರಂತರವಾಗಿ ಸಾಗುತ್ತದೆ. ಈ ರೀತಿ ಹೊರ ಚೆಲ್ಲಲ್ಪಡುವ ಕೋಶಗಳನ್ನು ಪಾಪ್ ಪರೀಕ್ಷೆಗೊಳಪಡಿಸಿ ಅವು ಗಂತಿ ಕೋಶಗಳೋ ಹೇಗೆಂಬುದನ್ನು ತಿಳಿಯಬಹುದು. ಗರ್ಭಕಂಠದ ಸ್ರವಿಕೆಯನ್ನು ಅಥವಾ ಯೋನಿ ಹಾಗೂ ಗರ್ಭಕಂಠದ ಬೇರೆ ಬೇರೆ ಭಾಗಗಳ ಮೇಲ್ಪ್ರೈಯನ್ನು ಮೆಲ್ಲಗೆ ಹೆರೆದು ತೆಗೆದು ಅದನ್ನು ಗಾಜಿನ ಫಲಕದ ಮೇಲೆ ಹರಡಿ ಅದಕ್ಕೆ ಪಾಪಾನಿಕೋಲೋ ವಿಧಾನದಿಂದ ವರ್ಣಲೇಪನ ಕೊಟ್ಟು ಗಂತಿ ಕೋಶಗಳ ಇರುವಿಕೆಯ ಬಗೆಗೆ ಪರೀಕ್ಷೆ ಮಾಡಬೇಕು. 35 ವರುಷ ವಯಸ್ಸನ್ನು ದಾಟದ ಎಲ್ಲ ಮಹಿಳೆಯರು ಪ್ರತಿ ವರುಷ ಈ ಪರೀಕ್ಷೆಯನ್ನು ಕೈಕೊಳ್ಳಬೇಕು. ವೆಚ್ಚವಿಲ್ಲದ ಈ ಪರೀಕ್ಷೆಯು ಗರ್ಭಕೋಶ ಮತ್ತು ಗರ್ಭಕಂಠದ ಗಂತಿಯ ಇರುವಿಕೆಯನ್ನು ತೋರಿಸುತ್ತದೆ. ಅಲ್ಲದೆ ಯಾವ ಗುಣಲಕ್ಷಣಗಳು ಇನ್ನೂ ಪ್ರಕಟಗೊಂಡಿರದ ಕಾಲದಲ್ಲಿ ಚಿಕಿತ್ಸೆಯನ್ನು ಕೈಕೊಳ್ಳುವ ಅವಕಾಶವನ್ನು ಕೊಡುತ್ತದೆ.

ಮುಟ್ಟು ಶಾಶ್ವತವಾಗಿ ನಿಲುಗಡೆಯಾದ ಮೇಲೆ ಯೋನಿಯ ಮೂಲಕ ಆಗಾಗ್ಗೆ ಉಂಟಾಗುವ ರಕ್ತಸ್ರಾವ ಅಥವಾ ಸಂಭೋಗದ ನಂತರ ಉಂಟಾಗುವ ರಕ್ತಸ್ರಾವ ಇದ್ದಾಗ ಗರ್ಭಕಂಠದ ವಿವರ ಪರೀಕ್ಷೆ ಅತ್ಯಗತ್ಯ. ಗರ್ಭಕಂಠದ ಸವಕಳಿ, ಗಂಟು ಮತ್ತು ಅಳಿದುಳಿದ ಗರ್ಭದಂಶಗಳು ಯೋನಿಯಿಂದ ರಕ್ತಸ್ರಾವವನ್ನುಂಟು ಮಾಡಬಹುದು. ಹಾಗಾಗಿ ರಕ್ತೋದ್ರೇಕದ ಸನ್ನಿವೇಶಗಳೆಲ್ಲ ಗಂತಿಯಿಂದ ಉಂಟಾದುವಲ್ಲ. ಕೂಡಲೇ ಪರೀಕ್ಷೆಯಿಂದ ಗಂತಿಯ ಬೆಳವಣಿಗೆಯಿಲ್ಲದಿರುವುದನ್ನು ಖಚಿತಪಡಿಸಿ ಕೊಳ್ಳಬೇಕು. ಅನೇಕರು ಆ ರೀತಿ

ಪರೀಕ್ಷೆಗೊಳಪಡಲು ನಿರಾಕರಿಸಿ ಗಂತಿಯು ಯಾವ ಅಡೆತಡೆಯಿಲ್ಲದೆ ಬೆಳೆಯುವುದಕ್ಕೆ ಅವಕಾಶ ಮಾಡಿಕೊಟ್ಟು ಅದರಿಂದ ಉದ್ಭವಿಸುವ ಎಲ್ಲ ದುರ್ಭರ ಸ್ಥಿತಿಯನ್ನು ಅನುಭವಿಸುತ್ತಾರೆ.

ಗಂತಿಯಿರುವಿಕೆಯನ್ನು ನಿರ್ಧರಿಸಲು ಕೆಲವೊಮ್ಮೆ ವಿಶೇಷ ಪರೀಕ್ಷೆಗಳು ಅಗತ್ಯವೆನಿಸಬಹುದು. ಗರ್ಭಕಂಠದ ಊತಕದ ತುಣುಕನ್ನು ಕತ್ತರಿಸಿ ತೆಗೆದು (ಬಯಾಪ್ಸಿ) ಪರೀಕ್ಷೆಗೊಳಪಡಿಸಬಹುದು. ಈ ಬಗೆಯ ಚಿಕ್ಕ ಶಸ್ತ್ರಕ್ರಿಯೆಗೆ ಸ್ಥಳಿಕ ಅರಿವಳಿಕೆ ಮಾಡಬೇಕು. ಕೆಲವೊಮ್ಮೆ ಗರ್ಭಕಂಠದ ದ್ವಾರವನ್ನು ಚಿಕ್ಕ ಚಮಚಾಕಾರ ಹೆರಗತ್ತಿಯಿಂದ ಸ್ವಲ್ಪ ಹೆರೆದು ತೆಗೆದು ಪರೀಕ್ಷೆಗೊಳಪಡಿಸಬಹುದು. ಈ ಎಲ್ಲ ಪರೀಕ್ಷೆಗಳು ಗರ್ಭಕಂಠದ ಮೇಲ್ಮೈಯಲ್ಲಿ ಅಸಹಜ ಕೋಶಗಳು ಇವೆ ಎಂಬುದನ್ನು ಖಚಿತವಾಗಿ ತೋರಿಸಲಿಕ್ಕಿಲ್ಲ. ಆಗ ವೈದ್ಯ ಶಂಕು ಆಕೃತಿಯಷ್ಟು ಊತಕವನ್ನು ಕೊಯ್ದು ತೆಗೆದು ಪರೀಕ್ಷೆ ಮಾಡಬೇಕಾಗುವುದು. ಅಸಹಜ ಕೋಶಗಳು ಗರ್ಭಕಂಠದ ಮೇಲ್ಮೈ ಕೆಳಗೆ ಹರಡಿವೆಯೋ ಹೇಗೆಂಬುದಕ್ಕೆ ಅದು ಉತ್ತರ ಕೊಡಬಹುದು.

ಕೆಲವೊಮ್ಮೆ ಈ ಬಗೆ ಶಂಕು ಕೊಯ್ತೆಗೆತವನ್ನು ಗಂತಿಪೂರ್ವ ಸನ್ನಿವೇಶದಲ್ಲಿ ಅಸಹಜವಾಗಿ ತೋರುವ ಇಡೀ ಪ್ರದೇಶವನ್ನು ತೆಗೆದುಹಾಕಲು ಚಿಕಿತ್ಸೆಯನ್ನಾಗಿ ಬಳಸಬಹುದು. ಕೆಲವೊಮ್ಮೆ ಅಸಹಜ ಪಾಪ್ ಪರೀಕ್ಷೆ ಅಥವ ಸ್ತ್ರೀ ತೋರ್ಪಡಿಸುತ್ತಿರುವ ಲಕ್ಷಣಗಳು ಗರ್ಭಕಂಠದ ಅಥವಾ ಗರ್ಭಕೋಶದ ಒಳಪದರ ತೊಂದರೆಯಿಂದ ಉಂಟಾಗಿವೆಯೋ ಹೇಗೆಂಬುದರ ಬಗ್ಗೆ ಸರಿಯಾದ ಉತ್ತರ ನೀಡಲಿಕ್ಕಿಲ್ಲ. ಅಂತಹ ಸನ್ನಿವೇಶದಲ್ಲಿ ವೈದ್ಯ ಅಗಲಿಸಿ ಹೆರೆದು ತೆಗೆಯುವ

(ಡಿ ಮತ್ತು ಸಿ) ಚಿಕ್ಕ ಶಸ್ತ್ರ ಚಿಕಿತ್ಸೆ ಮಾಡಬೇಕಾಗುವುದು. ಆಗ ಗರ್ಭಕಂಠದ ದ್ವಾರವನ್ನು ಅಗಲಿಸಿ ಗರ್ಭಕಂಠ ಕಾಲುವೆ ಮತ್ತು ಗರ್ಭ ಕೋಶದ ಒಳಪದರ ಅರಿವಳಿಕೆ ಮಾಡಿ ಹೆರೆದು ತೆಗೆದು ಪರೀಕ್ಷೆಗೊಳಪಡಿಸ ಬೇಕಾಗುತ್ತದೆ.

ಚಿಕಿತ್ಸೆ

ಗಂತಿಪೂರ್ವ ಸನ್ನಿವೇಶ : ಗಂತಿಪೂರ್ವ ಸನ್ನಿವೇಶದ ಚಿಕಿತ್ಸೆ ಅನೇಕ ಅಂಶಗಳನ್ನು ಆಧರಿಸಿದೆ. ಅಲ್ಲಿ ತೋರಿಬರುವ ವ್ರಣ ಕೆಳದರ್ಜೆಯದೋ, ಮೇಲ್ದರ್ಜೆಯದೋ, ಮತ್ತೆ ಸ್ತ್ರೀ ಮಕ್ಕಳನ್ನು ಪಡೆಯಲು ಇಚ್ಛಿಸುತ್ತಾಳೋ ಹೇಗೆ, ಆಕೆಯ ವಯಸ್ಸು ಮತ್ತು ದೈಹಿಕ ಆರೋಗ್ಯವನ್ನವಲಂಬಿಸಿ ಚಿಕಿತ್ಸೆಯ ವಿಧಾನವನ್ನು ನಿರ್ಧರಿಸಲಾಗುತ್ತದೆ. ಕೆಳ ದರ್ಜೆ ವ್ರಣವಿದ್ದಲ್ಲಿ ಅದಕ್ಕೆ ಮತ್ತೇನೂ ಚಿಕಿತ್ಸೆ ಬೇಕಾಗದು. ಅದರಲ್ಲೂ ಅಸಹಜ ಪ್ರದೇಶದ ಬಯಾಪ್ಸಿ ಕಾಲದಲ್ಲಿ ಅದನ್ನು ಸಂಪೂರ್ಣವಾಗಿ ತೆಗೆದು ಹಾಕಿದ್ದಲ್ಲಿ, ಆ ಮೇಲೆ ಆಕೆ ನಿಯಮಿತವಾಗಿ ಪಾಪ್ ಪರೀಕ್ಷೆಗೆ ಹಾಗೂ ಕಿಳ್ಗುಳಿಯ ಪರೀಕ್ಷೆಗೆ ಒಳಪಡಬೇಕು.

ಶೈತ್ಯೀಕರಣದಿಂದ ಇಲ್ಲವೆ ಸುಟ್ಟು ಅಥವಾ ಲೇಸರ್ ಬಳಸಿ ಸುತ್ತಣ ಆರೋಗ್ಯಕರ ಊತಕಗಳಿಗೆ ಧಕ್ಕೆ ಯಾಗದಂತೆ ಅಸಹಜ ಪ್ರದೇಶವನ್ನು ನಾಶಪಡಿಸಬಹುದು. ಮುಂದೆ ಮಕ್ಕಳನ್ನು ಅಪೇಕ್ಷಿಸದ ಸ್ತ್ರೀಯಲ್ಲಿ ಅಸಹಜ ಕೋಶಗಳು ಗರ್ಭಕಂಠದ ದ್ವಾರದ ಒಳಗೆ ತೋರಿಬಂದರೆ ಗರ್ಭಕೋಶವನ್ನು ತೆಗೆದುಹಾಕಬೇಕಾಗುವುದು.

DIS-337
11803 P02

ಗಂತಿ ಚಿಕಿತ್ಸೆ

ಗಂತಿಯಿರುವ ಸ್ಥಳ ಮತ್ತು ಅದರ ಗಾತ್ರ, ರೋಗದ ಘಟ್ಟ, ಸ್ತ್ರೀ ವಯಸ್ಸು ಮತ್ತು ಆರೋಗ್ಯವನ್ನಾಧರಿಸಿ ಚಿಕಿತ್ಸೆಯನ್ನು ಕೈಕೊಳ್ಳಲಾಗುತ್ತದೆ. ಗಂತಿ ಬೇರೆ ಕಡೆ ಹರಡಿದೆಯೋ ಇಲ್ಲವೋ ಎಂಬುದನ್ನು ತಿಳಿಯಲು ಪ್ರಯತ್ನಿಸಲಾಗುವುದು. ಮೂತ್ರಕೋಶ, ನೆಟ್ಟಗರುಳು ಪರೀಕ್ಷೆ, ಎದೆ ಎಕ್ಸ್-ಕಿರಣ ಪರೀಕ್ಷೆ, ಬೇರಿಯಂ ಎನಿಮಾ, ರಕ್ತದ ಮೂಲಕ ಅಪಾರದರ್ಶಕ ದ್ರವ ನೀಡಿ ಮೂತ್ರ ಜನಕಾಂಗಗಳ ಪರೀಕ್ಷೆ, ಶಬ್ದಾತೀತ ತರಂಗ ಪರೀಕ್ಷೆಗಳು ಈ ದಿಶೆಯಲ್ಲಿ ಸಹಾಯಕ. ಕ್ಯಾನ್ಸರ್ ಇದೆ ಎಂದು ದೃಢಪಟ್ಟಾಗ ವ್ಯಕ್ತಿ ಮತ್ತು ಕುಟುಂಬ ವರ್ಗ ಆಘಾತ ಮತ್ತು ಒತ್ತಡವನ್ನು ಸಹಜ ಪ್ರತಿಕ್ರಿಯೆಯಾಗಿ ತೋರಿಸುತ್ತಾರೆ.

ಈ ರೋಗಕ್ಕೆ ಶಸ್ತ್ರ ಚಿಕಿತ್ಸೆ ಅತ್ಯುತ್ತಮ ಸಾಧನ. ಉಳಿದ ಚಿಕಿತ್ಸಾ ವಿಧಾನಗಳು ವಿಕಿರಣ ಚಿಕಿತ್ಸೆ, ರಸಾಯನ ಚಿಕಿತ್ಸೆ ಮತ್ತು ಜೈವಿಕ ಚಿಕಿತ್ಸೆ.

ಶಸ್ತ್ರ ಚಿಕಿತ್ಸೆಯಿಂದ ಗರ್ಭಕಂಠದಲ್ಲಿ ಅಥವಾ ಅದರ ಬಳಿ ಇರುವ ಅಸಹಜ ಊತಕವನ್ನು ತೆಗೆದುಹಾಕಲಾಗುವುದು. ಗರ್ಭಕಂಠದ ಮೇಲ್ಮೈಗೆ ಮಾತ್ರ ವ್ರಣ ಸೀಮಿತವಾಗಿದ್ದರೆ ಅದನ್ನು ಶೈತ್ಯೀಕರಣಗೊಳಿಸಿ, ಇಲ್ಲವೆ ಸುಟ್ಟು ಗಂತಿಕೋಶಗಳನ್ನು ನಾಶಪಡಿಸಬಹದು. ಗಂತಿ ಕೋಶಗಳು ಗರ್ಭಕಂಠದಡಿಯ ಒಳಪ್ರದೇಶಕ್ಕೆ ಹರಡಿ ಬೇರೆ ಕಡೆ ಅದರ ಇರುವಿಕೆಯಿಲ್ಲವಾಗಿದ್ದರೆ ಗಂತಿಯನ್ನು ತೆಗೆದುಹಾಕಿ ಗರ್ಭಕೋಶವನ್ನು ಉಳಿಸಬಹುದು. ರೋಗ ಬೇರೆಡೆ ಹರಡಿದ್ದರೆ, ಸ್ತ್ರೀ ಮತ್ತೆ ಮಕ್ಕಳನ್ನು ಅಪೇಕ್ಷಿಸದಿದ್ದರೆ ಗರ್ಭಕೋಶವನ್ನು ಗರ್ಭಕಂಠದೊಡನೆ ತೆಗೆದು

ಹಾಕಲಾಗುವುದು. ಕೆಲವೊಮ್ಮೆ ಗರ್ಭನಾಳ ಮತ್ತು ಅಂಡಾಶಯಗಳನ್ನು, ಸ್ಥಳೀಕ ಹಾಲ್ರಸ ಗಂಟುಗಳನ್ನು ತೆಗೆಯಬೇಕಾಗಬಹುದು.

ಮೊದಲ ಘಟ್ಟದಲ್ಲಿ ಚಿಕಿತ್ಸೆಗೊಳಪಡದೆ ರೋಗ ತೀರ ಮುಂದುವರಿದ ಸನ್ನಿವೇಶದಲ್ಲಿ ವಿಕಿರಣ ಚಿಕಿತ್ಸೆಯನ್ನು ಕಿಳ್ಗುಳಿಯ ಪ್ರದೇಶಕ್ಕೆ ಕೊಡಬೇಕಾಗುವುದು. ವಿಕಿರಣ ಚಿಕಿತ್ಸೆಯಲ್ಲಿ ಗಂತಿ ಕೋಶಗಳನ್ನು ನಾಶಪಡಿಸಲು ಹೆಚ್ಚು ಸಾಮರ್ಥ್ಯದ ವಿಕಿರಣ ರಶ್ಮಿಗಳನ್ನು ಬಳಸಲಾಗುತ್ತದೆ. ಇದೂ ಶಸ್ತ್ರ ಕ್ರಿಯೆಯಂತೆ ಸ್ಥಳೀಕ ಪರಿಣಾಮ ಬೀರುವ ವಿಧಾನವಾಗಿದ್ದು ಅಲ್ಲಿನ ಗಂತಿ ಕೋಶಗಳನ್ನು ಭಗ್ನಗೊಳಿಸುವುದು. ಈ ಕಾರ್ಯವನ್ನು ಹೊರಗಿನಿಂದ ಯಂತ್ರ ಹೊರಹೊಮ್ಮಿಸುವ ವಿಕಿರಣ ರಶ್ಮಿಗಳಿಂದ ಇಲ್ಲವೆ ವಿಕಿರಣ ಸಾಮರ್ಥ್ಯದ ರೇಡಿಯಂ ವಸ್ತುವನ್ನು ನಾಟಿ ಮಾಡಿ ಒಳಗಿನಿಂದ ಕೈಕೊಳ್ಳಬಹುದು.

ಗರ್ಭಕಂಠ ಕ್ಯಾನ್ಸರ್ ಬೇರೆ ಕಡೆ ಹರಡಿದ್ದರೆ ರಸಾಯನ ಚಿಕಿತ್ಸೆಯನ್ನು ಬಳಸಲಾಗುತ್ತದೆ. ದೇಹದ ಪ್ರತಿರೋಧ ಸಾಮರ್ಥ್ಯವನ್ನು ಹೆಚ್ಚಿಸಲು ಜೈವಿಕ ಚಿಕಿತ್ಸೆಯನ್ನು ಕೊಡಲಾಗುವುದು. ಈ ಬಗೆಯ ಚಿಕಿತ್ಸಾ ವಿಧಾನಗಳು ಕೆಲವೊಂದು ಅಡ್ಡ ಪರಿಣಾಮಗಳನ್ನು ಉಂಟುಮಾಡುತ್ತವೆ.

* * *

ಗರ್ಭಕೋಶ ಗಂತಿ

ಗರ್ಭಕೋಶವು ಪೇರ‍್ಳು ಆಕೃತಿಯ ಪೊಳ್ಳಾದ ಚೀಲವಾಗಿದ್ದು, ಅದು ಸ್ತ್ರೀಯ ಕೆಳಹೊಟ್ಟೆಯಲ್ಲಿ ಮೂತ್ರಕಂಕೋಶ ಮತ್ತು ನೆಟ್ಟಗರುಳ ಮಧ್ಯದಲ್ಲಿದೆ. ಅದರ ಕಿರಿದಾದ ಕೆಳಭಾಗ ಗರ್ಭಕಂಠ. ಅಗಲವಾದ ಮೇಲಿನ ಭಾಗ ಅದರ ಒಡಲು. ಅದು ಊತಕದ ಎರಡು ಪದರುಗಳನ್ನು ಹೊಂದಿದೆ.

ಮಗುವಿಗೆ ಜನ್ಮನೀಡುವ ಕಾಲದಾದ್ಯಂತ ಸ್ತ್ರೀಯಲ್ಲಿ ಗರ್ಭಕೋಶದ ಒಳಪದರು ಪ್ರತಿ ತಿಂಗಳು ರಜಚಕ್ರದನ್ವಯ ಅನೇಕ ಬಗೆಯ ಬದಲಾವಣೆಗಳಿಗೆ ಒಳಪಡುತ್ತದೆ. ಪ್ರತಿ ತಿಂಗಳು ಅದರ ಒಳಪದರ ಊತಕ ಬೆಳವಣಿಗೆ ಹೊಂದಿ ದಪ್ಪನಾಗಿ ಫಲೀಕರಣಗೊಂಡ ಅಂಡಕ್ಕೆ ಬೇರೂರಿ ಬೆಳವಣಿಗೆ ಹೊಂದಲು ಅವಕಾಶ ಮಾಡಿಕೊಡುತ್ತದೆ. ಈ ಘಟನೆ ಜರುಗದೆ ಹೋದರೆ, ಅಲ್ಲಿನ ಊತಕ ಭಗ್ನಗೊಂಡು ರಜಸ್ರಾವದ ರೂಪದಲ್ಲಿ ಯೋನಿಯ ಮೂಲಕ ಪ್ರಕಟಗೊಳ್ಳುತ್ತದೆ. ಗರ್ಭಕೋಶದ ಒಡಲ ಹೊರಪದರು ವಿಶಿಷ್ಟ ಬಗೆಯ ಸ್ನಾಯು ತಂತುಗಳಿಂದ ರೂಪುಗೊಂಡಿದೆ. ಅವು ಗರ್ಭತಳೆದ ಕಾಲದಲ್ಲಿ ಬೆಳೆಯುತ್ತಿರುವ ಪಿಂಡಗೂಸನ್ನು ನವಮಾಸಗಳ ಕಾಲ ಹಿಡಿದಿಟ್ಟುಕೊಳ್ಳಲು ಅನುಕೂಲಿಸುವಂತೆ ಹೀಚುತ್ತವೆ. ಗರ್ಭಕೋಶದಲ್ಲಿ ಬೆಳವಣಿಗೆ ಹೊಂದುವ ಗಂತಿಗಳೆಲ್ಲ ವಿಶೇಷವಾಗಿ ಅದರ ಒಳಪದರಿನಲ್ಲಿ ಬೆಳವಣಿಗೆ ಹೊಂದುವುದರಿಂದ ಅದನ್ನು ಗರ್ಭಕೋಶದ ಒಳಪದರ ಕ್ಯಾನ್ಸರ್ ಎಂದು ಕರೆಯುವುದು ರೂಢಿಯಲ್ಲಿದೆ.

ಯಾವುದೇ ಊತಕದ ಕೋಶಗಳು ಅಸಹಜವಾಗಿ, ಯಾವುದೇ ನೀತಿನಿಯಮಗಳಿಗೆ ಒಳಪಡದೆ ಭಿನ್ನಗೊಳ್ಳುವುದರಿಂದ ಗಂತಿರೋಗ

ತಲೆದೋರುವುದು. ನಮ್ಮ ದೇಹದ ಎಲ್ಲ ಜೀವಕೋಶಗಳು ನಿರ್ದಿಷ್ಟ ವಿಧಾನಗತಿಯಲ್ಲಿ, ಅಗತ್ಯಬಿದ್ದಾಗ ಭಿನ್ನಗೊಂಡು ಸಂಖ್ಯಾಭಿವೃದ್ಧಿಯನ್ನು ಹೊಂದಿ ದೈಹಿಕ ಆರೋಗ್ಯವನ್ನು ಕಾಯ್ದಿರಿಸುತ್ತವೆ. ಈ ಸಹಜ ಘಟನೆಯಲ್ಲಿ ಬದಲಾವಣೆ ತೋರಿ ದೇಹಕ್ಕೆ ಯಾವುದೇ ಬಗೆಯ ಉಪಯುಕ್ತತೆಯಿಲ್ಲದಂತೆ ಕೋಶಗಳು ಭಿನ್ನಗೊಂಡು ಹೊಸ ಊತಕವನ್ನು ತೋರಿಸಿದಾಗ ಅದು ಗಂತಿಯೆನಿಸುವುದು. ಅದು ಸೌಮ್ಯ ಇಲ್ಲವೆ ಮಾರಕವಾಗಿರಬಹುದು.

ಸೌಮ್ಯ ಗಂತಿಗಳು

ಸೌಮ್ಯ ಗಂತಿಗಳು ದೇಹದ ಬೇರೆಕಡೆ ಹರಡದೆ ನಿಧಾನಗತಿಯಿಂದ ಬೆಳವಣಿಗೆ ಹೊಂದುತ್ತವೆ. ಅನೇಕ ಬಗೆಯ ಸೌಮ್ಯ ಗಂತಿಗಳು ಗರ್ಭಕೋಶದಲ್ಲಿ ತಲೆದೋರಬಹುದು. ಅವುಗಳಲ್ಲಿ ಕೆಲವಕ್ಕೆ ಚಿಕಿತ್ಸೆ ಅನಗತ್ಯ; ಉಳಿದ ಸನ್ನಿವೇಶಗಳಲ್ಲಿ ಅವುಗಳ ಶಸ್ತ್ರಚಿಕಿತ್ಸೆ ಮಾಡಬೇಕಾಗುತ್ತದೆ. ಒಮ್ಮೆ ಅವುಗಳನ್ನು ತೆಗೆದುಹಾಕಿದ ಮೇಲೆ ಅವು ಮರುಕಳಿಸುವುದು ಅಸಂಭವ.

ಫೈಬ್ರಾಯಿಡ್ ಎಂದು ಕರೆಸಿಕೊಳ್ಳುವ ನಾರುಗಂತಿ ಬೆಳವಣಿಗೆ ಗರ್ಭಕೋಶದಲ್ಲಿ ಸಾಮಾನ್ಯ. ಅವು 35 ವರುಷಗಳ ವಯಸ್ಸನ್ನು ದಾಟಿದ ಸ್ತ್ರೀಯರಲ್ಲಿ ತೋರಿ ಬರುತ್ತವೆ. ಒಂದೇ ಒಂದು ನಾರುಗಂತಿ ಬೆಳವಣಿಗೆ ಹೊಂದಬಹುದಾದರೂ, ಅವು ಹೆಚ್ಚು ಸಂಖ್ಯೆಯಲ್ಲಿ ಮೂಡುವುದು ಸಾಮಾನ್ಯ. ನಾರುಗಂತಿಗಳು ತೋರಿಸುವ ಗುಣಲಕ್ಷಣಗಳು ಅವುಗಳ ಗಾತ್ರ ಮತ್ತು ಇರುವ ಸ್ಥಳವನ್ನಾಧರಿಸಿವೆ. ಆ ಲಕ್ಷಣಗಳಲ್ಲಿ ಅನಿಯಮಿತ ರಕ್ತಸ್ರಾವ, ಬಿಳಿಸೆರಗು ಮತ್ತು ಪದೇಪದೇ ಮೂತ್ರ ವಿಸರ್ಜನೆ ಮುಖ್ಯವಾದುವು. ನಾರು ಗಂತಿಗಳು ಸಮೀಪದ ಅಂಗಭಾಗಗಳನ್ನು ಒತ್ತಿದಾಗ

ನೋವಿಗೆ ಕಾರಣವಾಗಬಹುದು. ಆಗ ಶಸ್ತ್ರಚಿಕಿತ್ಸೆಯು ಅಗತ್ಯವಾಗುತ್ತದೆ. ಆದರೂ ಅನೇಕ ನಾರುಗಂತಿಗಳು ಯಾವುದೇ ಗುಣ ಲಕ್ಷಣಗಳನ್ನು ತೋರಿಸದೆ ಗುಪ್ತವಾಗಿ ಉಳಿಯುವುದರಿಂದ ಅವುಗಳ ಚಿಕಿತ್ಸೆ ಅಗತ್ಯವೆನಿಸುವುದಿಲ್ಲ. ಆದರೆ ಅವುಗಳ ಮೇಲೆ ನಿಗಾ ಇರಿಸಬೇಕಾಗುತ್ತದೆ. ಸ್ತ್ರೀ ಋತುಬಂಧ ಹೊಂದಿದ ನಂತರ ನಾರುಗಂತಿಗಳು ಕುಗ್ಗಿ ಹೋಗಬಹುದು ಇಲ್ಲವೆ ಮಾಯವಾಗಬಹುದು.

ಕೆಲವೊಮ್ಮೆ ಗರ್ಭಕೋಶದ ಒಳಪದರಿನಂತಹ ಹಾಗೂ ಅದೇ ಬಗೆಯಾದ ಕಾರ್ಯವನ್ನು ನಿರ್ವಹಿಸುವಂತಹ ಊತಕ ಬೇರೆ ಭಾಗಗಳಲ್ಲಿ, ಉದಾಹರಣೆಗೆ ಅಂಡಾಶಯದ ಮೇಲ್ಮೈಯಲ್ಲಿ, ಗರ್ಭಕೋಶದ ಹೊರಗಡೆ ಮತ್ತು ಉದರದ ಇತರ ಅಂಗಗಳಲ್ಲಿ ಬೆಳವಣಿಗೆ ಹೊಂದಬಹುದು. ಅಸಹಜ ರೀತಿಯಲ್ಲಿ ಗರ್ಭಕೋಶದ ಒಳಪದರು ಬೆಳವಣಿಗೆ ಹೊಂದುವ ಸನ್ನಿವೇಶ 30-40 ವರುಷಗಳ ವಯೋಮಾನದ ಸ್ತ್ರೀಯರಲ್ಲಿ ವಿಶೇಷವಾಗಿ ತೋರಿಬರುತ್ತದೆ. ಅದು ನೋವಿನ ರಜಸ್ರಾವಕ್ಕೆ ಮತ್ತು ಅಸಹಜ ರಜಸ್ರಾವಕ್ಕೆ ಎಡೆಮಾಡಿಕೊಡುವುದು. ಕೆಲವೊಮ್ಮೆ ಅದು ಬಂಜೆತನಕ್ಕೂ ಕಾರಣವಾಗಬಲ್ಲದು. ಈ ರೋಗವನ್ನು ಔಷಧಗಳು ಇಲ್ಲವೆ ಶಸ್ತ್ರಕ್ರಿಯೆ ಚಿಕಿತ್ಸೆಗೆ ಒಳಪಡಿಸಬೇಕಾಗುವುದು.

ಗರ್ಭಕೋಶದ ಒಳಪದರನ್ನು ಉಂಟುಮಾಡುವ ಸಹಜ ಕೋಶಗಳು ಅಕಾರಣವಾಗಿ ಬೆಳವಣಿಗೆ ತೋರಿಸಬಹುದು. ಆ ಬಗೆಯ ಹೆಚ್ಚೆಳವಣಿಗೆ ಕ್ಯಾನ್ಸರ್ ಅಲ್ಲವಾದರೂ, ಕೆಲವು ಸ್ತ್ರೀಯರಲ್ಲಿ ಅದು ಕ್ಯಾನ್ಸರ್ ಆಗಿ ಪರಿವರ್ತನೆ ಹೊಂದುವ ಸಾಧ್ಯತೆಯನ್ನು ಹೊಂದಿದೆ. ಅದರ ಲಕ್ಷಣಗಳು ತುಂಬ ಹೆಚ್ಚು ರಜಸ್ರಾವ ಮತ್ತು ರಜಚಕ್ರದ ಮಧ್ಯಂತರದಲ್ಲಿ ರಕ್ತಸ್ರಾವ. ಈ ರೋಗ ತೋರ್ಪಡಿಸುವ

ಗುಣಲಕ್ಷಣಗಳು ಮತ್ತು ರೋಗಿಯ ವಯಸ್ಸನ್ನಾಧರಿಸಿ ಚಿಕಿತ್ಸೆಯನ್ನು ನಿರ್ಧರಿಸಲಾಗುತ್ತದೆ. ವಯಸ್ಸು ಚಿಕ್ಕದಿದ್ದಾಗ ಸ್ತ್ರೀ ದೈಹಿಕ ರಸದೂತಗಳನ್ನು ಬಳಸಿ ಚಿಕಿತ್ಸೆ ಮಾಡಬೇಕು ಮತ್ತು ಗರ್ಭಕೋಶದ ಒಳಪದರನ್ನು ಆಗಾಗ್ಗೆ ಪರಿಶೀಲಿಸುತ್ತಿರಬೇಕು. ಋತುಬಂಧದ ವಯೋಮಾನವನ್ನು ತಲುಪಿದ ಇಲ್ಲವೆ ತಲುಪುತ್ತಿರುವ ಸ್ತ್ರೀಯರಲ್ಲಿ ರೋಗ ತೀವ್ರ ಸ್ವರೂಪ ಹೊಂದಿರದಿದ್ದರೆ ಹಾರ್ಮೋನುಗಳನ್ನು ಬಳಸಿ ಚಿಕಿತ್ಸೆ ಮಾಡಬೇಕು. ರೋಗ ತೀವ್ರ ಸ್ವರೂಪ ಧಾರಣಮಾಡಿದ್ದರೆ ಗರ್ಭಚೀಲವನ್ನು ಶಸ್ತ್ರಚಿಕಿತ್ಸೆಯಿಂದ ತೆಗೆದು ಹಾಕಬೇಕಾಗುವುದು.

ಮಾರಕ ಗಂತಿ

ಮಾರಕ ಗಂತಿಗಳು ಕ್ಯಾನ್ಸರ್. ಅವು ಸುತ್ತಣ ಆರೋಗ್ಯಕರ ಊತಕ ಮತ್ತು ಅಂಗಭಾಗಗಳ ಒಳಹೊಕ್ಕು ಅವುಗಳನ್ನು ನಾಶಪಡಿಸುತ್ತವೆ. ಅಲ್ಲದೆ ಗಂತಿಕೋಶಗಳು ದೇಹದ ಬೇರೆ ಕಡೆ ಹಾಲ್ರಸ (ಊತಕದ್ರವ) ಇಲ್ಲವೆ ರಕ್ತಪ್ರವಾಹದ ಮೂಲಕವಾಗಿ ಅಲ್ಲಿ ಅವು ಮರಚಲ ಗಂತಿಗಳ ಬೆಳವಣಿಗೆಗೆಡೆ ಮಾಡಿಕೊಡುತ್ತವೆ. ಹಾಲ್ರಸದ ಮೂಲಕ ಗಂತಿ ಕೋಶಗಳು ಸಾಗಿದಾಗ ಹಾಲ್ರಸನಾಳಗಳ ಹಾದಿಯಲ್ಲಿರುವ ಹಾಲ್ರಸಗಂಟುಗಳ ಸೋಸುಜಾಲರಿಯಲ್ಲಿ ಸಿಕ್ಕಿಬಿದ್ದು ಸ್ಥಳಿಕವಾಗಿ ಆ ಗಂಟುಗಳು ತೀವ್ರತರ ಬೆಳವಣಿಗೆಗೆಡೆ ಮಾಡಿಕೊಡುತ್ತವೆ. ಅದರಿಂದಾಗಿ ಶಸ್ತ್ರಕ್ರಿಯೆ ಕಾಲದಲ್ಲಿ ಕಿಬ್ಬುಳಿಯಲ್ಲಿರುವ ಅಂತಹ ಗಂಟುಗಳನ್ನು ತೆಗೆಯಲಾಗುತ್ತದೆ. ಗರ್ಭಕೋಶದ ಕ್ಯಾನ್ಸರ್ ಬೇರೆಡೆ ಹರಡುವ ಸಾಮರ್ಥ್ಯವನ್ನು ಪಡೆದಿರುವುದರಿಂದ ಅದರ ಇರುವಿಕೆಯನ್ನು ಬೇಗ ಗುರುತಿಸಿ ಚಿಕಿತ್ಸೆಯನ್ನು ರೂಪಿಸುವುದಕ್ಕೆ ಮಹತ್ವವನ್ನು ಕೊಡಲಾಗಿದೆ (ಚಿತ್ರ 5 ಮತ್ತು 6)

ಚಿತ್ರ 5 : ಗರ್ಭಕೋಶದೊಳಗೆ ಬೆಳೆದ ಗಂತಿ

ಚಿತ್ರ 6 : ಗರ್ಭಕೋಶವನ್ನು ಸಂಪೂರ್ಣವಾಗಿ ಆಕ್ರಮಿಸಿದ ಗಂತಿ

ಲಕ್ಷಣಗಳು

ಋತುಬಂಧದ ನಂತರ ಅಸಹಜ ರೀತಿಯಲ್ಲಿ ರಕ್ತಸ್ರಾವ ಗರ್ಭಕೋಶ ಕ್ಯಾನ್ಸರಿನ ಬಹುಮುಖ್ಯ ಲಕ್ಷಣ. ಪ್ರಾರಂಭದಲ್ಲಿ ರಕ್ತೋದ್ರೇಕವು ನೀರಿನಂತಹ ರಕ್ತಮಿಶ್ರಿತ ದ್ರವದ ರೂಪದಲ್ಲಿರಬಹುದು. ದಿನಕಳೆದಂತೆ ಅದು ಹೆಚ್ಚೆಚ್ಚು ರಕ್ತವನ್ನೊಳಗೊಂಡಿರುತ್ತದೆ. ಗರ್ಭಕೋಶದ ಗಂತಿ ಬೆಳವಣಿಗೆ ಋತುಬಂಧಕ್ಕಿಂತ ಮೊದಲು ಬೆಳವಣಿಗೆ ಹೊಂದುವುದು ಸಾಮಾನ್ಯವಲ್ಲವಾದರೂ ಅದು ಋತುಬಂಧ ತಲೆದೋರುವ ಸಮಯದಲ್ಲಿ ತೋರಿಬರಬಹುದು. ಮತ್ತೆ ರಕ್ತಸ್ರಾವ ಗೋಚರಿಸುವುದನ್ನು ಋತುಬಂಧದ ಒಂದು ಭಾಗವೆಂದು ಪರಿಗಣಿಸದೆ ವೈದ್ಯ ಪರೀಕ್ಷೆಗೊಳಪಡುವುದು ಅತ್ಯಗತ್ಯ.

ಅಸಹಜ ರಕ್ತಸ್ರಾವವೆಲ್ಲವೂ ಕ್ಯಾನ್ಸರ್‌ನಿಂದಲೇ ಬರಲಾರದಾದುದರಿಂದ ಅದರ ಖಚಿತ ಕಾರಣ ವೈದ್ಯ ಪರೀಕ್ಷೆಗೆ ಒಳಪಟ್ಟಾಗಲೇ ತಿಳಿಯುವುದು. ಗರ್ಭಕೋಶದ ಕ್ಯಾನ್ಸರ್‌ನಲ್ಲಿ ಅದನ್ನು ಪ್ರಾರಂಭಿಕ ಹಂತದಲ್ಲಿ ಗುರುತಿಸುವುದಕ್ಕೆ ಮಹತ್ವವಿದೆ.

ರೋಗನಿರ್ಧಾರ

ರೋಗಿಯ ಆರೋಗ್ಯಸ್ಥಿತಿಗತಿಗಳ ಇತಿಹಾಸ ಪಡೆದು ವೈದ್ಯ ದೈಹಿಕ ಪರೀಕ್ಷೆಯ ನಂತರ ಕಿಳ್ಗುಳಿಯ ಪರೀಕ್ಷೆಮಾಡುತ್ತಾನೆ. ಜನನಾಂಗಗಳು, ಮೂತ್ರಕಂಕೋಶ ಮತ್ತು ನೆಟ್ಟಗರುಳು ಪರೀಕ್ಷೆಗೊಳಪಡುತ್ತವೆ. ಗರ್ಭಕೋಶ ಅಸಹಜ ಗಾತ್ರ, ಆಕೃತಿಯನ್ನೇನಾದರೂ ಪ್ರಕಟಿಸುತ್ತಿರುವುದೋ ಹೇಗೆಂಬುದನ್ನು ಪರೀಕ್ಷಿಸಿ ತಿಳಿಯಲಾಗುವುದು. ಗರ್ಭಕೋಶವನ್ನು ಒಳಗನ್ನಡಿ ಮೂಲಕ ನೋಡಿ, ಅಂಗಾಂಶ ಚೂರನ್ನು ತೆಗೆದು ಪರೀಕ್ಷೆಗೊಳಪಡಿಸಲಾಗುವುದು. ಗರ್ಭಕಂಠವನ್ನು ಅಗಲಿಸಿ, ಚಮಚೆಯಾಕಾರದ ಚಿಕ್ಕ ಸಾಧನದಿಂದ ಗರ್ಭಕೋಶದ ಒಳಪದರನ್ನು ಹೆರೆದು ಅದನ್ನು ಹೀರಿ ಅಲ್ಲಿ ಕ್ಯಾನ್ಸರ್ ಕೋಶಗಳ ಇರುವಿಕೆಯನ್ನು ಪರೀಕ್ಷಿಸಿ ತಿಳಿಯಲಾಗುವುದು. ಕ್ಯಾನ್ಸರ್ ಬೆಳವಣಿಗೆ ದೃಢಪಟ್ಟಲ್ಲಿ, ಅದು ದೇಹದ ಇತರ ಭಾಗಗಳಿಗೆ ಹರಡಿದೆಯೋ ಹೇಗೆಂಬುದನ್ನು ಎಕ್ಸ್-ಕಿರಣ ಪರೀಕ್ಷೆಯಿಂದ, ಕಂಪ್ಯೂಟರ್ ಪದರು ಚಿತ್ರಣದಿಂದ ಮತ್ತು ಶ್ರವಣಾತೀತ ತರಂಗ ಪರೀಕ್ಷೆಯಿಂದ ತಿಳಿಯಲಾಗುವುದು.

ಚಿಕಿತ್ಸೆ

ರೋಗದ ಘಟ್ಟ, ರೋಗ ಬೆಳವಣಿಗೆಯ ವೇಗಗತಿ, ರೋಗಿಯ ವಯಸ್ಸು ಮತ್ತು ಸ್ಥೂಲ ಆರೋಗ್ಯವನ್ನಧರಿಸಿ ಚಿಕಿತ್ಸಾಕ್ರಮವನ್ನು ಯೋಜಿಸಲಾಗುತ್ತದೆ.

ರೋಗಬೆಳವಣಿಗೆಯ ಪ್ರಾರಂಭಿಕ ಘಟ್ಟದಲ್ಲಿ ಅದನ್ನು ಶಸ್ತ್ರಕ್ರಿಯೆಗೊಳಪಡಿಸಲಾಗುತ್ತದೆ. ಇದು ದೊಡ್ಡ ಶಸ್ತ್ರಕ್ರಿಯೆ. ಗರ್ಭಕೋಶ, ಗರ್ಭಕಂಠ, ಗರ್ಭನಾಳ ಮತ್ತು ಅಂಡಾಶಯಗಳನ್ನು ಆಮೂಲಾಗ್ರವಾಗಿ ತೆಗೆದುಹಾಕಲಾಗುತ್ತದೆ. ಈ ಶಸ್ತ್ರಕ್ರಿಯೆಯಿಂದ ಲೈಂಗಿಕ ಆಸಕ್ತಿಗಾಗಲೀ, ಇಲ್ಲವೆ ಸಂಭೋಗಕ್ರಿಯೆಗಾಗಲೀ ಯಾವ ಭಂಗವೂಬಾರದು. ಕೆಲವೊಮ್ಮೆ ಶಸ್ತ್ರಕ್ರಿಯೆಗೆ ಮೊದಲೇ ರೋಗಿಯನ್ನು ವಿಕಿರಣತೆಗೆ ಒಳಪಡಿಸಿ ಕ್ಯಾನ್ಸರ್ ಕೋಶಗಳನ್ನು ಕುಗ್ಗಿಸುವ ಪ್ರಯತ್ನ ಮಾಡಬಹುದು. ಅದರ ಬದಲು ಶಸ್ತ್ರಕ್ರಿಯೆಯ ನಂತರ ರೋಗಿಯ ಸ್ಥಿತಿಯನ್ನು ಪರಿಶೀಲಿಸಿ ಮತ್ತೆ ಗಂತಿ ಬೆಳವಣಿಗೆಯನ್ನು ಪ್ರತಿರೋಧಿಸಲು ರೋಗಿಯನ್ನು ವಿಕಿರಣತೆಯ ಪ್ರಭಾವಕ್ಕೊಳಪಡಿಸಬಹುದು. ವಿಕಿರಣತೆಯನ್ನು ದೇಹದ ಹೊರಗಿನಿಂದ ಪ್ರಬಲಶಕ್ತಿಯ ಎಕ್ಸ್-ಕಿರಣಗಳನ್ನು ನೀಡಿ ಇಲ್ಲವೆ ವಿಕಿರಣವಸ್ತುವನ್ನು ಯೋನಿಯ ಮೂಲಕ ಗರ್ಭಕೋಶದೊಳ ಸೇರಿಸಿ ಕೊಡಬಹುದು.

ಕೆಲವೊಮ್ಮೆ ಸ್ತ್ರೀ ಲೈಂಗಿಕ ರಸದೂತಗಳನ್ನು ಬಳಸಿ ಕ್ಯಾನ್ಸರ್ ರೋಗದ ಬೆಳವಣಿಗೆಯನ್ನು ಮೊಟಕುಗೊಳಿಸಬಹುದು. ರೋಗ ದೇಹದಾದ್ಯಂತ ವ್ಯಾಪಿಸಿದಾಗ ಇಲ್ಲವೆ ಚಿಕಿತ್ಸೆಯ ನಂತರ ಮರುಕಳಿಸಿದ್ದರೆ ರೋಗಿಗೆ ಸ್ತ್ರೀ ಲೈಂಗಿಕ ಹಾರ್ಮೋನಾದ ಪ್ರೊಜೆಸ್ಟಿರಾನ್ ಆಗಲಿ ಇಲ್ಲವೆ ಕ್ಯಾನ್ಸರ್ ವಿರೋಧಿ ಔಷಧಗಳನ್ನಾಗಲೀ ಕೊಡಬೇಕಾಗುವುದು.

ಕಾರಣ ಮತ್ತು ಪ್ರತಿಬಂಧ

ಗರ್ಭಕೋಶದ ಗಂತಿ 50 ವರುಷಗಳ ವಯೋಮಾನದ ನಂತರ ಬೆಳವಣಿಗೆ ಹೊಂದಬಹುದು. ಗಂತಿ ಬೆಳವಣಿಗೆಯ ಸಂಭಾವ್ಯ ಕೆಲವು ಸ್ತ್ರೀಯರಲ್ಲಿ ವಿಶೇಷ.

ಬೊಜ್ಜಿನ ಸ್ಥೂಲ ದೇಹ ಹೊಂದಿದವರು, ಮಕ್ಕಳಾಗದ ಸ್ತ್ರೀಯರು, ತುಂಬ ಚಿಕ್ಕ ವಯಸ್ಸಿನಲ್ಲಿ ಋತುಮತಿಯಾದವರು, ತುಂಬ ವಯಸ್ಸಾದ ಮೇಲೆ ಋತುಬಂಧ ಹೊಂದಿದವರು, ಆರ್ಥಿಕ - ಸಾಮಾಜಿಕವಾಗಿ ಮೇಲ್ವರ್ಗಕ್ಕೆ ಸೇರಿದ ಸ್ತ್ರೀಯರಲ್ಲಿ ಅದರ ಸಂಭಾವ್ಯ ವಿಶೇಷವೆಂದು ಅಧ್ಯಯನಗಳು ತೋರಿಸಿವೆ. ಗರ್ಭಕೋಶದ ಕ್ಯಾನ್ಸರ್ ಬೆಳವಣಿಗೆ ಹೆಚ್ಚು ಈಸ್ಟ್ರೋಜೆನ್ ಇರುವ ದೈಹಿಕ ಸ್ಥಿತಿಯ ಹಿನ್ನೆಲೆ ಹೊಂದಿರುತ್ತದೆ.

ಋತುಬಂಧ ಕೊಡಮಾಡುವ ಲಕ್ಷಣಗಳನ್ನು ಹೋಗಲಾಡಿಸಲು ಈಸ್ಟ್ರೋಜೆನ್ ಅನ್ನು ಬದಲು ತುಂಬುವ ಚಿಕಿತ್ಸಾ ವಿಧಾನ ಪ್ರಚಲಿತವಿದೆ. ಹಾಗೆ ಈಸ್ಟ್ರೋಜೆನ್ ಪಡೆದ ಸ್ತ್ರೀಯರಲ್ಲಿ ಗರ್ಭಕೋಶ ಗಂತಿಗಳ ಬೆಳವಣಿಗೆ ಉಳಿದವರಿಗಿಂತ ನಾಲ್ಕಾರು ಪಟ್ಟು ಹೆಚ್ಚು. ಈ ಬೆಳವಣಿಗೆ ಈಸ್ಟ್ರೋಜೆನ್ ಸೇವಿಸಲಾರಂಭಿಸಿದ 2 ರಿಂದ 4 ವರುಷಗಳ ನಂತರ ವಿಶೇಷ. ಕ್ಯಾನ್ಸರ್ ಬೆಳವಣಿಗೆ ಸಾಧ್ಯತೆಯನ್ನು ಈಸ್ಟ್ರೋಜೆನ್ನನ್ನು ಪ್ರೊಜೆಸ್ಟಿರಾನ್ ಜೊತೆಯಲ್ಲಿ ಸೇವಿಸಿ ಕಡಿಮೆ ಮಾಡಬಹುದು. ಈ ರೀತಿ ಬದಲು ತುಂಬಿಕೆಯ ಚಿಕಿತ್ಸೆಗೆ ಒಳಪಡುವ ಸ್ತ್ರೀಯರು ಕ್ಯಾನ್ಸರ್ ಸಂಭಾವ್ಯದ ಬಗ್ಗೆ ಆಗಾಗ್ಗೆ ಪರೀಕ್ಷೆಗೊಳಪಡುವುದು ಅಗತ್ಯ. ಅವರಲ್ಲಿ ಅಸಹಜ ರೀತಿಯಲ್ಲಿ ರಕ್ತಸ್ರಾವ ಗೋಚರಿಸಿದರೆ ಕೂಡಲೇ ವೈದ್ಯ ಪರೀಕ್ಷೆಗೊಳಪಡಿಸಬೇಕು.

ಗರ್ಭನಿರೋಧಕ ಮಾತ್ರೆಗಳ ಸೇವನೆ ಗರ್ಭಕೋಶದ ಕ್ಯಾನ್ಸರ್ ಬೆಳವಣಿಗೆಯ ಸಂಭಾವ್ಯವನ್ನೂ ಕಡಿಮೆಮಾಡಬಲ್ಲದೆಂದು ತೋರಿಸಿದೆ. ಅದು ಬಹುಶಃ ಗರ್ಭಕೋಶ ಕ್ಯಾನ್ಸರ್ ಬೆಳವಣಿಗೆಗೆ ಪ್ರತಿರೋಧಕ.

* * *

ಅಂಡಾಶಯ ಗಂತಿ

ಅಂಡಾಶಯಗಳು ಸ್ತ್ರೀಪ್ರಜನನ ವ್ಯವಸ್ಥೆಯ ಬಹುಮುಖ್ಯ ಭಾಗವಾಗಿದ್ದು, ಅವು ಕಿಬ್ಬೊಟ್ಟೆಯಲ್ಲಿಗರ್ಭಕೋಶ - ಗರ್ಭನಾಳದ ಹೊರಗೆ ಎರಡೂ ಕಡೆ ಒಂದೊಂದರಂತೆ ಇರಿಸಲ್ಪಟ್ಟಿವೆ. ಪ್ರತಿಯೊಂದು ಅಂಡಾಶಯ ಬಾದಾಮಿ ಗಾತ್ರ ಮತ್ತು ಆಕೃತಿಯನ್ನು ಪಡೆದಿದೆ. ಅಂಡಾಶಯದ ಕಾರ್ಯ ಎರಡು ಬಗೆಯದು - ಒಂದು ಜೀವದ ಉಗಮಕ್ಕೆ ಕಾರಣವಾದ ಅಂಡಾಣುಗಳನ್ನು ಉತ್ಪಾದಿಸುವುದು; ಮತ್ತೊಂದು ಸ್ತ್ರೀತ್ವಕ್ಕೆ ಕಾರಣವಾದ ರಸದೂತಗಳಾದ ಈಸ್ಟ್ರೋಜೆನ್ ಮತ್ತು ಪ್ರೊಜೆಸ್ಟಿರಾನ್ ಸ್ರವಿಸಿ ರಕ್ತದೊಳಕ್ಕೆ ಹರಿಬಿಡುವುದು.

ಪ್ರತಿತಿಂಗಳೂ ಸ್ತ್ರೀ ಪ್ರಜನನ ಸಾಮರ್ಥ್ಯದ ಕಾಲದಾದ್ಯಂತ ರಜಚಕ್ರದ ಮಧ್ಯಂತರದಲ್ಲಿ ಚಕ್ರದಂತೆ ಒಂದು ಕಡೆಯ ಅಂಡಾಶಯದಿಂದ ಒಂದು ಅಂಡ ಬಿಡುಗಡೆಯಾಗುತ್ತದೆ. ಈ ಅಂಡವನ್ನು ಅಂಡನಾಳದ ತುತ್ತೂರಿಕೊನೆ ಗಪ್ಪನೆ ಹಿಡಿದು ಅಂಡನಾಳದ ಮೂಲಕ ಗರ್ಭಕೋಶದತ್ತ ಸಾಗಿಸುತ್ತದೆ. ಅಂಡಾಶಯ ತಯಾರಿಸುವ ಈಸ್ಟ್ರೋಜೆನ್ ಮತ್ತು ಪ್ರೊಜೆಸ್ಟಿರಾನ್ ರಸದೂತಗಳು ಸ್ತ್ರೀ ದೈಹಿಕ ಲಕ್ಷಣಗಳಾದ ಸ್ತನ, ದೈಹಿಕ ಆಕೃತಿ ಮತ್ತು ಕೂದಲುಗಳ ಬೆಳವಣಿಗೆಯನ್ನು, ರಜಚಕ್ರ ಮತ್ತು ಗರ್ಭಧಾರಣೆಯನ್ನು ನಿಯಂತ್ರಿಸುತ್ತವೆ.

ದೇಹದ ಬೇರೆ ಅಂಗಭಾಗಗಳಲ್ಲಿ ತೋರಿಬರುವ ರೀತಿಯಲ್ಲಿ ಅಂಡಾಶಯದ ಕೋಶಗಳು ಅಸಹಜವಾಗಿ ಯಾವುದೇ ರೀತಿರಿವಾಜಿಗೆ ಒಳಪಡದೆ ವಿಭಜನೆಗೊಳ್ಳುತ್ತ ತಮ್ಮ ಸಂಖ್ಯೆಯ ಹೆಚ್ಚಳವನ್ನು ಉಂಟುಮಾಡಬಹುದು. ಹೊಸದಾಗಿ ರೂಪುಗೊಳ್ಳುವ ಈ ಬಗೆಯ ಕೋಶಗಳ ಗುಂಪೆ ದೇಹಕ್ಕೆ ಯಾವ ಉಪಯುಕ್ತತೆಯನ್ನು

ಹೊಂದಿರುವುದಿಲ್ಲ. ಹಾಗಾಗಿ ಅದು ಗಂತಿ. ಈ ಗಂತಿಗಳು ಸೌಮ್ಯ ಇಲ್ಲವೆ ಮಾರಕ ರೂಪಧಾರಣ ಮಾಡಬಹುದು. ಸ್ತ್ರೀ ಜನನಾಂಗಗಳಲ್ಲಿ ಬೆಳವಣಿಗೆ ಹೊಂದುವ ಗಂತಿ ರೋಗಗಳಲ್ಲಿ ಗರ್ಭಕಂಠ, ಗರ್ಭಕೋಶದ ನಂತರದ ಸ್ಥಾನ ಅಂಡಾಶಯಕ್ಕೆ. ಮೂಲಭೂತವಾಗಿ ಗಂತಿ ಬೆಳವಣಿಗೆ ಅಂಡಾಶಯದಲ್ಲಿ ಉಂಟಾಗಬಹುದು ಇಲ್ಲವೆ ಗರ್ಭಕೋಶದಿಂದ ಗಂತಿ ಇಲ್ಲಿಗೆ ವಿಸ್ತರಿಸಬಹುದು.

ಸೌಮ್ಯ ಗಂತಿಗಳು ತಮ್ಮ ಸುತ್ತಣ ಊತಕಗಳಿಗೆ ಇಲ್ಲವೆ ದೂರಸ್ಥಳಕ್ಕೆ ಹರಡುವುದಿಲ್ಲ. ಅವುಗಳನ್ನು ಶಸ್ತ್ರಕ್ರಿಯೆಯಿಂದ ತೆಗೆದುಹಾಕಿದರೆ ಅವು ಮತ್ತೆ ಮರುಕಳಿಸುವುದಿಲ್ಲ. 30 ವರುಷ ವಯಸ್ಸಿಗಿಂತ ಕಡಿಮೆ ವಯಸ್ಸಿನ ಸ್ತ್ರೀಯರಲ್ಲಿ ಇಂತಹ ಸೌಮ್ಯ ಗಂತಿಗಳು ತೋರಿಬರಬಹುದು. ಸಾಮಾನ್ಯವಾಗಿ ಅವು ದ್ರವ ತುಂಬಿದ ಬುಡ್ಡೆಗಳಾಗಿರುತ್ತವೆ. ಕೆಲವೊಮ್ಮೆ ಇಂತಹ ಬುಡ್ಡೆಗಳು ಯಾವ ಚಿಕಿತ್ಸೆಯೂ ಇಲ್ಲದೆ ಮುರುಟಿ ಹೋಗಬಹುದು. ಅವು ಹಿಮ್ಮೆಟ್ಟದೆ ಹಾಗೆಯೇ ಉಳಿದು ದೊಡ್ಡದಾಗಿ ತೊಂದರೆಗೆ ಕಾರಣವಾಗಿದ್ದರೆ ಅವುಗಳನ್ನು ಶಸ್ತ್ರಕ್ರಿಯೆಯಿಂದ ತೆಗೆದು ಹಾಕಬಹುದು.

ಮಾರಕ ಗಂತಿಗಳು ಕ್ಯಾನ್ಸರ್. ಅಲ್ಲಿನ ಕೋಶಗಳು ಸುತ್ತಣ ಅಂಗಭಾಗಗಳಿಗೆ ಹರಡಿ ಅವುಗಳನ್ನು ಘಾತಗೊಳಿಸಬಹುದು ಇಲ್ಲವೆ ಗಂತಿಕೋಶಗಳು ಕಳಚಿ ಉದರದ ಅಂಗಗಳಿಗೆ ಹರಡಿ ಅಲ್ಲಿ ತಮ್ಮ ಪ್ರತಿರೂಪವನ್ನು ಉಂಟಮಾಡಬಹುದು. ಅಂಡಾಶಯದ ಕ್ಯಾನ್ಸರ್ ದೊಡ್ಡ ಗುಳ್ಳೆಯಂತೆ ಪೊಳ್ಳಾದ ಕೋಶ ಹೊಂದಿ ಇಲ್ಲವೆ ದಪ್ಪನೆಯ ಗಂಟಾಗಿ ಬೆಳೆಯಬಹುದು. ಗಡ್ಡೆಯಂತೆ ಬೆಳವಣಿಗೆ ಹೊಂದುವ ಗಂತಿಯ ಒಳಭಾಗ ಮುಂದೆ ಅನುವಳಿಕೆ ಹೊಂದಿ ಪೊಳ್ಳಾಗಬಹುದು.

ಅಂಡಾಶಯದ ಕ್ಯಾನ್ಸರ್ ಗಡ್ಡೆಯ ಗಾತ್ರದಲ್ಲಿ ಹೆಚ್ಚು ವ್ಯತ್ಯಾಸವಿದೆ. ಅದು ಚಿಕ್ಕದಾಗಿರಬಹುದು ಅಥವಾ ತುಂಬ ದೊಡ್ಡದಾಗಿ ಬೆಳೆಯಬಹುದು. (ಚಿತ್ರ 7) ಅದರ ಹೊರಮೈ ಮೃದುವಾಗಿರಬಹುದು ಇಲ್ಲವೆ ಗಂಟುಗಂಟಾಗಿರಬಹುದು. ಅದು ದುಂಡಗಿರಬಹುದು ಇಲ್ಲವೆ ಅಂಡಾಕಾರವಾಗಿರಬಹುದು. ಅದು ಒಂದು ಅಂಡಾಶಯಕ್ಕೇ ಸೀಮಿತವಾಗಿರಬಹುದು ಅಥವಾ ಎರಡೂ ಅಂಡಾಶಯಗಳಲ್ಲಿ ಗಡ್ಡೆಯನ್ನು ತೋರಿಸಬಹುದು. ಕ್ಯಾನ್ಸರ್ ಬೆಳವಣಿಗೆ ಹೊಂದಿದ ಶೇಕಡಾ 50ಕ್ಕಿಂತ ಹೆಚ್ಚು ಸ್ತ್ರೀಯರಲ್ಲಿ ಗಂತಿ ಎರಡೂ ಅಂಡಾಶಯಗಳನ್ನೂ ಆವರಿಸಿರುತ್ತದೆ.

ಚಿತ್ರ 7 : ಅಂಡಾಶಯ ಗಡ್ಡೆ

ಮಾರಕ ಗಂತಿ ಕೋಶಗಳು ತಮ್ಮ ಸುತ್ತಣ ಅಂಗಭಾಗಗಳಿಗೆ ಹರಡಿ ಅವುಗಳನ್ನು ಘಾತಗೊಳಿಸಬಹುದು ಇಲ್ಲವೆ ಗಂತಿಕೋಶಗಳು ಕಳಚಿ ಉದರದ ಅಂಗಗಳಿಗೆ ಹರಡಿ ಅಲ್ಲಿ ತಮ್ಮ ಪ್ರತಿರೂಪವನ್ನು ಉಂಟುಮಾಡಬಹುದು. ಅಂಡಾಶಯದ ಗಂತಿಗಳು ವಿಶೇಷವಾಗಿ ದೊಡ್ಡ ಕರುಳು, ಜಠರ ಮತ್ತು ವಪೆ (ಉದರ ಮತ್ತು ಎದೆಗೂಡನ್ನು ವಿಭಾಗಿಸುವ ಸ್ನಾಯು)ಗೆ ಹರಡುತ್ತವೆ. ಅಲ್ಲದೆ ಈ ಕೋಶಗಳು ರಕ್ತಪ್ರವಾಹ ಇಲ್ಲವೆ ಹಾಲ್ರಸದೊಡನೆ ಸೇರಿ ದೇಹದ ದೂರ ಪ್ರದೇಶಗಳಿಗೆ ಹರಡಿ ಅಲ್ಲಿ ತಮ್ಮ ಮರುಚಲ ಗಂತಿ ಬೆಳವಣಿಗೆಗೆ ಕಾರಣವಾಗಬಹುದು.

ಅನೇಕ ಬಗೆಯ ಕೋಶಗಳಿಂದ ಅಂಡಾಶಯ ಗಂತಿ ರೂಪುಗೊಳ್ಳಬಹುದಾದರೂ ಅದು ವಿಶೇಷವಾಗಿ ಮೇಲ್ಪತಲಕೋಶಗಳ ಗಂತಿ. ಅದು ಅಂಡಾಶಯದ ಹಾಸಿನಲ್ಲಿ ರೂಪುಗೊಂಡು ಬೆಳೆಯುತ್ತದೆ. ಗಂತಿಯು ಬೇರೆಡೆ ಹರಡಿದಾಗ, ಹೊಸದಾಗಿ ತೋರಿಬರುವ ಗಂತಿಯು ಅದೇ ಬಗೆಯ ಅಸಹಜ ಕೋಶಗಳನ್ನು ಹೊಂದಿರುತ್ತದೆ. ಹೀಗಾಗಿ ಅವು ಅಂಡಾಶಯದ ಮೂಲ ಗಂತಿಯ ಪ್ರತಿರೂಪ.

ಲಕ್ಷಣಗಳು

ಅಂಡಾಶಯ ಗಂತಿಗಳನ್ನು ಪ್ರಾರಂಭಿಕ ಸನ್ನಿವೇಶದಲ್ಲಿ ಗುರುತಿಸುವುದು ಕಷ್ಟಸಾಧ್ಯ. ಆ ಸಮಯದಲ್ಲಿ ಅದು ಯಾವ ಲಕ್ಷಣಗಳನ್ನೂ ಪ್ರಕಟಪಡಿಸುವುದಿಲ್ಲ. ಅದು ಯಾವ ಚಿಹ್ನೆಯನ್ನೂ ತೋರಿಸದೆ ದೊಡ್ಡ ಗಡ್ಡೆಯಾಗಿ ಬೆಳೆಯಬಹುದು. ನಲವತ್ತು ವರುಷ ವಯೋಮಾನದ ನಂತರ ಕಾಣಿಸಿಕೊಳ್ಳಬಹುದಾದ ಈ ಗಂತಿ

ಬೆಳವಣಿಗೆಯಾಗುತ್ತಿದ್ದಾಗಲೂ ರಜಸ್ರಾವಕ್ಕೆ ಯಾವ ಭಂಗವೂ ಉಂಟಾಗದು. ಗಡ್ಡೆ ಮತ್ತಾವುದೇ ಗುಣಲಕ್ಷಣಗಳನ್ನು ತೋರಿಸದೆ ಗೌಣವಾಗಿ ಬೆಳೆಯುತ್ತ ತುಂಬ ದೊಡ್ಡದಾಗಿ ಎಲ್ಲರ ಗಮನ ಸೆಳೆಯಬಲ್ಲದು. ಅನೇಕ ಬಾರಿ ಈ ರೋಗ ಬೇರೆಡೆ ಹರಡಿಹೋದ ಮೇಲೆಯೇ ಗುರುತಿಸಲ್ಪಡುತ್ತದೆ. ಗಂತಿಯು ಗಾತ್ರದಲ್ಲಿ ಬೆಳೆದು ಸುತ್ತಣ ಅಂಗಭಾಗಗಳ ಮೇಲೆ ಒತ್ತಬಹುದು; ನೋವುಂಟು ಮಾಡಿ ತೊಂದರೆಗೆ ಕಾರಣವಾಗಬಹುದು. ಅಲ್ಲದೆ ಈ ರೋಗದಿಂದ ತೋರಿಬರುವ ಲಕ್ಷಣಗಳು ನಿಖರವಲ್ಲ. ಹಾಗಾಗಿ ಅವು ಗಮನ ಸೆಳೆಯುವುದಿಲ್ಲ. ಅಲ್ಲದೆ ಅವುಗಳಿಗೆ ಮಹತ್ವ ನೀಡದೆ ದಿನಗಳು ಉರುಳಿ ಹೋಗುತ್ತವೆ.

ಗಂತಿಯು ಬೆಳೆದಂತೆ ಸ್ತ್ರೀ ತನ್ನ ದೇಹ ಸ್ಥೂಲವಾಗುತ್ತಿರುವುದನ್ನು ಇಲ್ಲವೆ ಬಾವಿನಿಂದ ಒಜ್ಜೆಯಾಗುತ್ತಿರುವುದನ್ನು ಕಾಣಬಹುದು. ಕೆಲವೊಮ್ಮೆ ಕೆಳಹೊಟ್ಟೆಯಲ್ಲಿ ಏನೋ ಒಂದು ಬಗೆಯ ಅಸ್ವಸ್ಥತೆಯನ್ನು ಅನುಭವಿಸಬಹುದು. ದೊಡ್ಡದಾಗಿ ಬೆಳೆದ ಗಡ್ಡೆ ತನ್ನ ಸುತ್ತಣ ಅಂಗಭಾಗಗಳಿಂದ ಕರುಳು, ಜಠರ, ಮೂತ್ರಕಂಕೋಶದ ಮೇಲೆ ಒತ್ತಡ ಹಾಕುವುದರಿಂದ ಆ ಅಂಗಭಾಗಗಳಿಗೆ ಸಂಬಂಧಿಸಿದಂತೆ ಗುಣಲಕ್ಷಣಗಳನ್ನು ಪ್ರಕಟಪಡಿಸಬಹುದು. ಹಸಿವು ನಾಶ, ಸ್ವಲ್ಪ ಉಂಡರೂ ಹೊಟ್ಟೆ ತುಂಬಿದ ಭಾವನೆ, ಗಾಳಿಯುಬ್ಬರ, ಹುಳಿತೇಗು, ಓಕರಿಕೆ, ಎದೆ ಉರಿ, ಮೂತ್ರ ತಡೆ, ಏದುಬ್ಬಸ, ತೂಕದ ಇಳಿಕೆ ತೋರಿಬರಬಹುದು. ಬೇಧಿ ಇಲ್ಲವೆ ಮಲಬದ್ಧತೆ ಮತ್ತು ಪದೇ ಪದೇ ಮೂತ್ರ ವಿಸರ್ಜನೆ ಮಾಡುವ ತೊಂದರೆಗೆ ಕಾರಣವಾಗಬಹುದು. ಅಪರೂಪವಾಗಿ ಋತುಬಂಧವಾದವರ ಯೋನಿಯಿಂದ ರಕ್ತಸ್ರಾವ ಉಂಟಾಗಬಹುದು. ಉದರದಲ್ಲಿ ಜಲಸಂಚಯಕ್ಕೆ ಕಾರಣವಾಗಿ ಹೊಟ್ಟೆಯ ಉಬ್ಬರ ತೋರಿಬರಬಹುದು. ಕೆಲವೊಮ್ಮೆ

ದ್ರವ ಎದೆಗೂಡಿನಲ್ಲಿ ಸಂಚಯಗೊಂಡು ಉಬ್ಬಸಕ್ಕೆಡೆಮಾಡಿಕೊಡಬಹುದು. ಈ ಬಗೆಯ ಲಕ್ಷಣಗಳು ಕ್ಯಾನ್ಸರ್‌ನಿಂದ ಇಲ್ಲವೆ ಬೇರೆ ಕಾರಣಗಳಿಂದ ತಲೆದೋರಬಹುದಾದುದರಿಂದ ವೈದ್ಯಪರೀಕ್ಷೆಗೊಳಪಡುವುದು ಆವಶ್ಯಕ.

ವೈದ್ಯ ರೋಗಿಯ ಇತಿಹಾಸ ಪಡೆದು ನಂತರ ದೇಹ ಮತ್ತು ಕಿಳ್ಗುಳಿ ಅಂಗಗಳ ಪರೀಕ್ಷೆಯನ್ನು ಕೈಕೊಳ್ಳುತ್ತಾನೆ. ಅಂಡಾಶಯದ ಗಡ್ಡೆ ತುಂಬ ದೊಡ್ಡದಾಗಿದ್ದಾಗ ಹೊಟ್ಟೆಯನ್ನು ಮುಟ್ಟಿ ನೋಡಿದಾಗ ಸುಲಭವಾಗಿ ಕೈಗೆಟುಕುತ್ತದೆ. ಅದಿನ್ನೂ ಚಿಕ್ಕದಿದ್ದಾಗ ಯೋನಿ ಇಲ್ಲವೆ ಗುದನಾಳ ಪರೀಕ್ಷೆಯ ಕಾಲದಲ್ಲಿ ಅದು ಕೈಗೆಟುಕಬಹುದು. ನಂತರ ಶ್ರವಣಾತೀತ ಧ್ವನಿತರಂಗ ಪರೀಕ್ಷಣೆ ಮಾಡಿ ನಮ್ಮ ಕಿವಿಗೆ ಕೇಳದಂತಹ ಹೆಚ್ಚು ಅಪವರ್ತನೆಯ ಶಬ್ದ ಅಲೆಗಳನ್ನು ಅಂಡಾಶಯದತ್ತ ಗುರಿಯಿರಿಸಿದಾಗ ಅಲ್ಲಿಂದ ಹೊರಹೊಮ್ಮುವ ಪ್ರತಿಧ್ವನಿಗಳು ಕೊಡಮಾಡುವ ಚಿತ್ರವನ್ನಾಧರಿಸಿ ಅಲ್ಲಿ ಆರೋಗ್ಯಕರ ಊತಕವಿದೆಯೋ ಅಥವಾ ದ್ರವ ತುಂಬಿದ ಬುಡ್ಡೆಯಿದೆಯೋ ಇಲ್ಲವೇ ಗಟ್ಟಿಯಾದ ಗಂತಿಯಿದೆಯೋ ಎಂಬುದನ್ನು ಮತ್ತು ಅದರ ಸ್ಥಳವನ್ನು ಕರಾರುವಾಕ್ಕಾಗಿ ನಿರ್ಧರಿಸುತ್ತಾನೆ. ಗುದನಾಳ ಮತ್ತು ದೊಡ್ಡಕರುಳಿಗೆ ಗಂತಿ ಹರಡಿಲ್ಲವೆಂಬುದನ್ನು ಬೇರಿಯಂ ಎನಿಮಾ ನೀಡಿ ತೆಗೆದ ಎಕ್ಸ್-ಕಿರಣ ಚಿತ್ರಗಳಿಂದ ಖಚಿತಪಡಿಸಿಕೊಳ್ಳಬೇಕು. ಅಲ್ಲದೆ ರಕ್ತನಾಳಾಂತರವಾಗಿ ಎಕ್ಸ್-ಕಿರಣಗಳಿಗೆ ಅಪಾರದರ್ಶಕವಾದ ದ್ರವ ನೀಡಿ ಮೂತ್ರ ವ್ಯವಸ್ಥೆ ಚಿತ್ರ ತೆಗೆದು ಆ ಪ್ರದೇಶಕ್ಕೆ ಗಂತಿ ಹರಡಿಲ್ಲದಿರುವುದನ್ನು ದೃಢಪಡಿಸಿಕೊಳ್ಳಲಾಗುವುದು.

ಬೆಳೆದ ಅಂಡಾಶಯ ಗಂತಿ ಹೊರಹಾಕುವ ಗಂತಿ ಸೂಚಕ ವಸ್ತು (ಸಿಎ-125) ಇರುವುದನ್ನು ರಕ್ತ ಪರೀಕ್ಷೆಯಿಂದ ದೃಢಪಡಿಸಿಕೊಳ್ಳಬಹುದಾದರೂ ಅಂತಹ ವಸ್ತು

ಸೌಮ್ಯಗಂತಿಯಿದ್ದಾಗಲೂ ತೋರಿಬರುವುದರಿಂದ ಅದು ಕೊಡಮಾಡುವ ಉತ್ತರ ಅನಿರ್ದಿಷ್ಟ. ಕ್ಯಾನ್ಸರ್ ಇರುವಿಕೆಯನ್ನು ನಿಖರವಾಗಿ ಹೇಳಲು ಅಕಾರಣವಾಗಿ ಬೆಳೆದ ಊತಕ ತುಣುಕನ್ನು ಕತ್ತರಿಸಿ ಲೇಪನ ನೀಡಿ ಸೂಕ್ಷ್ಮದರ್ಶಕದ ಮೂಲಕ ಪರೀಕ್ಷೆ ಮಾಡಬೇಕಾಗುವುದು. ಅದಕ್ಕಾಗಿ ಹೊಟ್ಟೆಯನ್ನು ಕತ್ತರಿಸಿ ಈ ಪರೀಕ್ಷೆಗಾಗಿ ಬೇಕಾಗಿರುವ ತುಣುಕನ್ನು ಹೊರತೆಗೆಯಬೇಕು. ಅಂಡಾಶಯದ ಕವಚವನ್ನು ಕತ್ತರಿಸಿದಾಗ ಅಲ್ಲಿಂದ ಗಂತಿ ಕೋಶಗಳು ಹೊರಚೆಲ್ಲಲ್ಪಡದಂತೆ ನಿಗಾವಹಿಸಬೇಕು. ಇಲ್ಲವಾದರೆ ಅದು ರೋಗವನ್ನು ಬೇರೆಡೆಗೆ ಹರಡುವುದು. ಶಸ್ತ್ರಕ್ರಿಯೆ ಕಾಲದಲ್ಲಿ ರೋಗ ಹಾಲ್ರಸಗಂಟುಗಳಿಗೆ ಮತ್ತು ಬೇರೆ ಅಂಗಭಾಗಗಳಿಗೆ ಹರಡಿದೆಯೋ ಹೇಗೆಂಬುದನ್ನು ಅಲ್ಲಿನ ನಮೂನೆಗಳನ್ನು ತೆಗೆದು ಪರೀಕ್ಷಿಸಿ ತಿಳಿಯಬೇಕು. ಉದರ ದ್ರವ ಪರೀಕ್ಷೆಯೂ ಈ ದಿಶೆಯಲ್ಲಿ ಸಹಾಯಕ. ಈ ಎಲ್ಲ ವಿವರಗಳು ರೋಗದ ಘಟ್ಟದ ಬಗ್ಗೆ ತಿಳಿವಳಿಕೆ ನೀಡಿ ಕೈಕೊಳ್ಳಬೇಕಾದ ಚಿಕಿತ್ಸಾಕ್ರಮವನ್ನು ನಿರ್ಧರಿಸಲು ಮತ್ತು ರೋಗದ ಮುನ್ನೋಟವನ್ನು ತಿಳಿಯಲು ತುಂಬ ಉಪಯುಕ್ತ.

ಚಿಕಿತ್ಸೆ

ರೋಗದ ಹಂತ, ರೋಗಿಯ ವಯಸ್ಸು ಮತ್ತು ರೋಗಿಯ ದೈಹಿಕ ಆರೋಗ್ಯ ರೋಗದ ಚಿಕಿತ್ಸೆಯನ್ನು ನಿರ್ಧರಿಸುತ್ತವೆ. ಶಸ್ತ್ರ ಚಿಕಿತ್ಸೆ, ರಸಾಯನ ಚಿಕಿತ್ಸೆ ಮತ್ತು ವಿಕಿರಣ ಚಿಕಿತ್ಸೆಗಳು ಲಭ್ಯ.

ಶಸ್ತ್ರಚಿಕಿತ್ಸೆ ಗಂತಿ ಹೊಂದಿದ ಪ್ರತಿಯೊಬ್ಬ ಸ್ತ್ರೀಯರಲ್ಲಿ ಮೊದಲು ಕೈಕೊಳ್ಳುವ ಚಿಕಿತ್ಸಾ ವಿಧಾನ. ರಸಾಯನ ಚಿಕಿತ್ಸೆಯನ್ನು ಶಸ್ತ್ರಕ್ರಿಯೆಯ ನಂತರ ಸಹಾಯಕ ಚಿಕಿತ್ಸಾ ವಿಧಾನವಾಗಿ ದೇಹದಲ್ಲಿ ಅಳಿದುಳಿದ ಯಾವುದೇ ಗಂತಿ ಕೋಶಗಳನ್ನು ನಾಶಪಡಿಸಲು

ಬಳಸಲಾಗುವುದು. ಅದೇ ರೀತಿ ಶಸ್ತ್ರಕ್ರಿಯೆ ನಂತರ ಕಿಬ್ಬೊಟ್ಟೆ ಪ್ರದೇಶದಲ್ಲಿ ಉಳಿದುಕೊಂಡಿರಬಹುದಾದ ಕ್ಯಾನ್ಸರ್‌ಕೋಶಗಳನ್ನು ನಾಶಪಡಿಸಲು ಬಳಸಲಾಗುವುದು.

ಗಂತಿಯು ಅಂಡಾಶಯಕ್ಕೆ ಮಾತ್ರ ಸೀಮಿತವಾಗಿದ್ದಾಗ, ಎರಡೂ ಬದಿಯ ಅಂಡಾಶಯಗಳನ್ನು, ಗರ್ಭನಾಳಗಳ ಸಮೇತ ಗರ್ಭಕೋಶವನ್ನು ಶಸ್ತ್ರಕ್ರಿಯೆಯಿಂದ ತೆಗೆದುಹಾಕಲಾಗುವುದು. ಪ್ರಜನನ ಸಾಮರ್ಥ್ಯವನ್ನು ಉಳಿಸಿಕೊಂಡಿರುವ ವಯೋಮಾನದ ಸ್ತ್ರೀಯರಲ್ಲಿ ಗಂತಿ ತುಂಬ ನಿಧಾನವಾಗಿ ಬೆಳೆಯುತ್ತಿದ್ದರೆ ಆ ಕಡೆಯ ಅಂಡಾಶಯವನ್ನು ಮಾತ್ರ ತೆಗೆಯಲಾಗುವುದು. ಕ್ಯಾನ್ಸರ್ ಹರಡಿಹೋಗಿದ್ದರೆ ಗಂತಿಯ ಸಾಧ್ಯವಾದಷ್ಟು ಭಾಗವನ್ನು ತೆಗೆದು ಅದರ ಒಟ್ಟು ಮೊತ್ತವನ್ನು ಕಡಿಮೆಮಾಡಿ ನಂತರ ವ್ಯಕ್ತಿಯನ್ನು ರಸಾಯನ ಇಲ್ಲವೆ ವಿಕಿರಣ ಚಿಕಿತ್ಸೆಗೊಳಪಡಿಸಲಾಗುವುದು. ಗಂತಿ ದೇಹದ ಬೇರೆ ಭಾಗಗಳಿಗೆ ವ್ಯಾಪಿಸಿದ್ದರೆ ರೋಗಿಗೆ ಹೊಟ್ಟೆಯೊಳಕ್ಕೆ ಕ್ಯಾನ್ಸರ್ ವಿರೋಧಿ ಔಷಧವನ್ನು ಬಿಟ್ಟು ಬಿಟ್ಟು ಕೊಡುವರು. ಇಲ್ಲವೆ ತುಂಬ ಪ್ರಭಾವಶಾಲಿ ವಿಕಿರಣಗಳನ್ನು ಕಿಬ್ಬೊಟ್ಟೆಯ ಭಾಗಕ್ಕೆ ಹಾಯಿಸಿ ಗಂತಿಕೋಶಗಳನ್ನು ನಾಶಪಡಿಸಿ ಅವು ಮತ್ತೆ ಬೆಳೆಯದಂತೆ ಮಾಡಲಾಗುವುದು.

ಕಾರಣ ಮತ್ತು ನಿಯಂತ್ರಣ

ಅಂಡಾಶಯ ಗಂತಿಯ ಕಾರಣ ತಿಳಿದಿಲ್ಲ. ಆದರೂ ಕೆಲವೊಬ್ಬರಲ್ಲಿ ಅದರ ಸಂಭಾವ್ಯ ವಿಶೇಷ. ಅದರ ಬೆಳವಣಿಗೆಗೆ ಅಪರೋಕ್ಷ ಕಾರಣೀಭೂತ ಅಂಶಗಳಿದ್ದವರೆಲ್ಲರಲ್ಲಿ ಗಂತಿ ಬೆಳೆಯುವುದಿಲ್ಲ; ಅದೇ ರೀತಿ ಅಂತಹ ಅಂಶಗಳು

ಯಾವುವೂ ಇಲ್ಲದಿರುವ ಸ್ತ್ರೀಯರಲ್ಲಿ ಗಂತಿ ಬೆಳೆಯುವುದುಂಟು. ಆದರೂ ಕೆಲವೊಂದು ಅಂಶಗಳು ಗಂತಿ ಬೆಳವಣಿಗೆಗೆ ಪೂರಕ.

ತಾಯಿ, ಅಕ್ಕ-ತಂಗಿಯರಲ್ಲಿ ಹಾಗು ಸಮೀಪಸಂಬಂಧಿಗಳಲ್ಲಿ ಕ್ಯಾನ್ಸರ್ ಇತಿಹಾಸವಿದ್ದರೆ ಅಂಡಾಶಯ ಗಂತಿ ಬೆಳವಣಿಗೆ ಸಾಧ್ಯತೆ ಹೆಚ್ಚು. ಗರ್ಭಧರಿಸಿದ ಸ್ತ್ರೀಯರಲ್ಲಿ, ಮಕ್ಕಳನ್ನು ಹೆತ್ತವರಿಗಿಂತ ಗಂತಿ ಬೆಳವಣಿಗೆ ಹೆಚ್ಚು. ಹಾಗೆಯೇ ಗರ್ಭನಿರೋಧಕ ಮಾತ್ರೆ ಸೇವಿಸುವವರಲ್ಲಿ ಅಂಡಾಶಯ ಗಂತಿ ಬೆಳವಣಿಗೆ ಸಂಭಾವ್ಯ ಕಡಿಮೆ. ಬಹುಶಃ ಗರ್ಭಧಾರಣೆಯ ರೀತಿ ಈ ಮಾತ್ರೆಗಳು ದೇಹದಲ್ಲಿ ರಸದೂತ ಪ್ರಮಾಣವನ್ನು ಹೆಚ್ಚಿಸುವುದು ಕಾರಣವಾಗಿರಲಿಕ್ಕೆ ಸಾಕು. ಈ ಗಂತಿ ಬೆಳವಣಿಗೆ ಸಂಭಾವ್ಯ 50 ವರ್ಷಗಳ ವಯೋಮಾನದ ನಂತರ ಜಾಸ್ತಿ. ವಯಸ್ಸಾದಂತೆ ಅದರ ಸಾಧ್ಯತೆ ಹೆಚ್ಚುತ್ತದೆ. ಸ್ತನ ಗಂತಿ ಹೊಂದಿದ ಸ್ತ್ರೀಯರಲ್ಲಿ ಅಂಡಾಶಯ ಗಂತಿ ಬೆಳವಣಿಗೆಯ ಸಾಧ್ಯತೆ ಹೆಚ್ಚು.

ನಿಯಮಿತವಾಗಿ ಕಿಬ್ಬಳಿ ಪರೀಕ್ಷೆಗೆ ಒಳಪಡುವ ಸ್ತ್ರೀಯರಲ್ಲಿ ಅಂಡಾಶಯ ಗಂತಿ ಬೆಳೆಯುತ್ತಿರುವುದನ್ನು ಗುರುತಿಸಬಹುದು. ಆದರೆ ಆ ಬಗೆಯ ಪರೀಕ್ಷೆ ರೋಗವಿನ್ನೂ ಚಿಕ್ಕದಿದ್ದಾಗ ತೋರಿಸದು. ರಕ್ತದಲ್ಲಿ ಗಂತಿ ಸೂಚಕ ವಸ್ತುವಿನ ಇರುವಿಕೆ ಮತ್ತು ಯೋನಿಯ ಮೂಲಕ ಕೈಕೊಳ್ಳುವ ಶ್ರವಣಾತೀತ ಧ್ವನಿತರಂಗ ಪರೀಕ್ಷೆ ರೋಗದ ಸುಳಿವನ್ನು ಅದರ ಪ್ರಾಥಮಿಕ ಹಂತದಲ್ಲಿ ತೋರಿಸಬಹುದೆಂಬ ಸೂಚನೆಗಳಿದ್ದರೂ ಅವು ಇನ್ನೂ ಫಲಪ್ರದವಾಗಿಲ್ಲ.

* * *

ಸ್ತನಗಂತಿ

ಸ್ತನ 15 ರಿಂದ 20 ಹಾಲೆಗಳನ್ನು ಹೊಂದಿದ್ದು ಅವು ಡೇಯ್ಸಿ ಹೂವಿನ ದಳದಂತೆ ವ್ಯವಸ್ಥಿತಗೊಂಡಿವೆ. ಪ್ರತಿಯೊಂದು ಹಾಲೆಯಲ್ಲೂ ಅನೇಕ ಚಿಕ್ಕ ಚಿಕ್ಕ ಕಿರುಹಾಲೆಗಳು. ಅವು ಹಾಲನ್ನು ಸ್ರವಿಸುವ ಹತ್ತಾರು ಚಿಕ್ಕ ಬುಡ್ಡೆಗಳಲ್ಲಿ ಅಂತ್ಯಗೊಳ್ಳುತ್ತವೆ. ಈ ಹಾಲೆಗಳು, ಕಿರು ಹಾಲೆಗಳು ಮತ್ತು ಬುಡ್ಡೆಗಳು ಚಿಕ್ಕನಾಳಗಳ ಮೂಲಕ ಪರಸ್ಪರ ಸಂಬಂಧ ಪಡೆದಿವೆ. ನಾಳಗಳು ಸ್ತನದ ನಡುವೆ ಇರುವ ದುಂಡನೆ ಕಪ್ಪು ಚರ್ಮದ ಮಧ್ಯ ಮೊಲೆತೊಟ್ಟನತ್ತ ಸಾಗುತ್ತವೆ. ಹಾಲೆಗಳು ಮತ್ತು ನಾಳಗಳ ಮಧ್ಯದಲ್ಲಿರುವ ಸ್ಥಳ ಕೊಬ್ಬಿನಿಂದ ಭರ್ತಿಯಾಗಿದೆ. ಸ್ತನದಡಿಯಲ್ಲಿ ಸ್ನಾಯು ಪದರು ಇರುವುದೇ ವಿನಹ ಸ್ತನದಲ್ಲಿ ಸ್ನಾಯು ಇರುವುದಿಲ್ಲ. ಸ್ತನದಲ್ಲಿ ರಕ್ತನಾಳಗಳು ಮತ್ತು ಹಾಲ್ರಸನಾಳಗಳ ವ್ಯಾಪಕ ಜಾಲವಿದೆ.

ಕಾರಣ

ಸ್ತ್ರೀಯರಲ್ಲಿ ಗೋಚರಿಸುವ ಕ್ಯಾನ್ಸರ್‌ಗಳಲ್ಲಿ ಸ್ತನ ಗಂತಿ ಮೊದಲ ಸ್ಥಾನದಲ್ಲಿದೆ. ಅದರ ಬೆಳವಣಿಗೆ ನಲವತ್ತು ಐವತ್ತು ವರುಷ ವಯಸ್ಸಿನ ಸ್ತ್ರೀಯರಲ್ಲಿ. ಅದರ ಕಾರಣವೇನು ಎಂಬುದು ತಿಳಿದಿಲ್ಲ. ಅದು ಒಬ್ಬರಲ್ಲಿ ಗೋಚರಿಸುತ್ತದೆ, ಮತ್ತೊಬ್ಬರಲ್ಲಿ ತೋರಿ ಬರುವುದಿಲ್ಲ. ಅದು ಏಕೆ ಎಂಬುದು ತಿಳಿಯದು. ಅದು ಒಬ್ಬರಿಂದ ಮತ್ತೊಬ್ಬರಿಗೆ ಹರಡುವ ಅಂಟು ಜಾಡ್ಯವಲ್ಲ. ಸ್ತನದ ಮೇಲೆ ಬೀಳುವ ಪೆಟ್ಟು ಅದಕ್ಕೆ ಕಾರಣವಲ್ಲ. ಕೆಲವೊಂದು ಅಂಶಗಳು ಸ್ತನಗಂತಿ ಬೆಳವಣಿಗೆಯ ಸಂಭಾವ್ಯವನ್ನು ಹೆಚ್ಚಿಸಬಹುದು. ಆ ಅಂಶಗಳು ಇವೆ ಎಂದಾಕ್ಷಣ ಗಂತಿರೂಪುಗೊಳ್ಳುತ್ತದೆ ಎಂದಲ್ಲ.

COMMUNITY HEALTH
LIBRARY
11803
DIS-337 D02

ಅಲ್ಲದೆ ಅನೇಕರು ರೋಗ ಬೆಳವಣಿಗೆಯ ಸಾಧ್ಯತೆಯ ಅಂಶಗಳನ್ನು ಹೊಂದಿಲ್ಲದಿದ್ದರೂ ಗಂತಿ ಭೆಳವಣಿಗೆ ಹೊಂದಬಹುದು.

ಸ್ತನಗಂತಿ ಬೆಳವಣಿಗೆ ವಯಸ್ಸಾದವರಲ್ಲಿ ಗೋಚರಿಸುವುದು. ಅದರ ಸಂಭಾವ್ಯ 25 ವರುಷ ವಯಸ್ಸಿನೊಳಗೆ ಅಪರೂಪ. ಮಕ್ಕಳಾಗದ ಸ್ತ್ರೀಯರಲ್ಲಿ ಈ ರೋಗದ ಸಾಧ್ಯತೆ ಮಕ್ಕಳಾದವರಿಗಿಂತ ಹೆಚ್ಚಿರುವುದರ ಕಾರಣದಿಂದಾಗಿ ಹಾಲೂಡಿಕೆ ಬಹುಶಃ ಸ್ತನದ ಕ್ಯಾನ್ಸರ್ ಬೆಳವಣಿಗೆಯನ್ನು ಕುಗ್ಗಿಸಬಲ್ಲದೆಂಬ ತರ್ಕಕ್ಕೆ ಆಧಾರವಾಗಿದೆ. ಆದರೂ ಈ ರೋಗದ ಕಾರಣ ನಿಗೂಢವಾಗಿಯೇ ಉಳಿದಿದೆ. ಕೌಟುಂಬಿಕ ಇತಿಹಾಸವನ್ನು ಪರಿಶೀಲಿಸಿದಾಗ, ತಾಯಿ, ಅಕ್ಕ-ತಂಗಿಯರು ಸ್ತನಗಂತಿ ಹೊಂದಿದ್ದರೆ, ಆಕೆಯಲ್ಲಿ ಗಂತಿ ಬೆಳವಣಿಗೆ ಸಂಭಾವ್ಯ ಹೆಚ್ಚಿರುತ್ತದೆ. ಸಂಬಂಧಿಕರಲ್ಲಿ ಋತುಬಂಧವಾಗುವ ಮೊದಲೇ ಗಂತಿ ಬೆಳವಣಿಗೆಯಾಗಿದ್ದರೆ ಇಲ್ಲವೆ ಎರಡೂ ಸ್ತನಗಳನ್ನು ಗಂತಿ ಆವರಿಸಿದ್ದರೆ ಆಕೆಯಲ್ಲೂ ಸ್ತನಗಂತಿ ಬೆಳವಣಿಗೆ ಸಾಧ್ಯತೆ ಇತರರಿಗಿಂತ ಹೆಚ್ಚು. ಈ ಕಾರಣದಿಂದಾಗಿ ಆನುವಂಶಿಕ ಅಂಶಗಳು ಗಂತಿ ಬೆಳವಣಿಗೆಯಲ್ಲಿ ಪಾತ್ರವಹಿಸಬಹುದೆಂಬ ಶಂಕೆಗೆಡೆಮಾಡಿಕೊಟ್ಟಿದೆ.

ಒಮ್ಮೆ ಸ್ತನಗಂತಿ ಹೊಂದಿದವರು ಮತ್ತೆ ಅದರ ಬೆಳವಣಿಗೆ ಹೊಂದುವ ಸಾಧ್ಯತೆಯನ್ನು ವಿಶೇಷವಾಗಿ ಪಡೆದಿರುತ್ತಾರೆ. ಚಿಕಿತ್ಸೆಗೊಳಪಟ್ಟು ಗುಣಮುಖರಾದ ಅನೇಕ ವರುಷಗಳ ನಂತರ ಮತ್ತೆ ಸ್ತನಗಂತಿ ಹೊಂದಬಹುದು. ಅದರಲ್ಲೂ ಕಿರುಹಾಲೆಗೆ ಸಂಬಂಧಿಸಿದ ಗಂತಿ ಹೊಂದಿದವರಲ್ಲಿ ರೋಗ ಮರುಕಳಿಸುವ ಸಾಧ್ಯತೆ ವಿಶೇಷ.

12 ವರುಷಗಳಿಗಿಂತ ಮೊದಲೇ ಋತುಮತಿಯಾದವರಲ್ಲಿ, ತುಂಬ ತಡವಾಗಿ ಋತುಬಂಧ ಹೊಂದಿದವರಲ್ಲಿ, 30 ವರುಷಗಳ ವಯೋಮಾನದ ನಂತರ ಮೊದಲ ಮಗುವಿಗೆ ಜನ್ಮನೀಡಿದವರಲ್ಲಿ ಗಂತಿ ಬೆಳವಣಿಗೆಯ ಸಾಧ್ಯತೆ ವಿಶೇಷವಾಗಿ ತೋರಿಬರಬಲ್ಲದು. ಬಹುಶಃ ಗಂತಿ ಬೆಳವಣಿಗೆಗೆ ಲೈಂಗಿಕ ರಸದೂತಗಳು ಪ್ರಚೋದನೆಯನ್ನೊದಗಿಸಲಿಕ್ಕೆ ಸಾಕು.

ಆಹಾರದಲ್ಲಿ ಕೊಬ್ಬಿನಂಶವನ್ನು ವಿಶೇಷವಾಗಿ ಸೇವಿಸುವವರಲ್ಲಿ ಮತ್ತು ಸ್ಥೂಲದೇಹಿಗಳಲ್ಲಿ ಸ್ತನಗಂತಿ ಬೆಳವಣಿಗೆ ಸಾಧ್ಯತೆ ವಿಶೇಷವೆಂದು ಕಡಿಮೆ ಕೊಬ್ಬಿನ, ಹಣ್ಣು, ತರಕಾರಿ ಸೇರಿದ ಸಮತೋಲನ ಆಹಾರ ಸೇವನೆಗೆ ಮತ್ತು ದೇಹತೂಕವನ್ನು ಕಾಯ್ದಿರಿಸಿಕೊಳ್ಳುವುದಕ್ಕೆ ಮಹತ್ವವನ್ನು ನೀಡಲಾಗಿದೆ.

ಗಂತಿಯ ಸ್ಥೂಲ ಚಿತ್ರ

ಸಾಮಾನ್ಯವಾಗಿ ತೋರಿಬರುವ ಸ್ತನಗಂತಿ ನಾಳಗಳ ಒಳಹಾಸಿನಲ್ಲಿ ಉಗಮಗೊಳ್ಳುತ್ತದೆ. ಅದರಿಂದಾಗಿ ಅದು ನಾಳಗಂತಿ. ಮತ್ತೊಂದು ಬಗೆಯ ಗಂತಿ ಕಿರುಹಾಲೆಗಳಲ್ಲಿ ಉದ್ಭವಿಸುವುದರಿಂದ ಅದು ಕಿರುಹಾಲೆಗಂತಿ. ಕೆಲವೊಮ್ಮೆ ಗಂತಿ ಮೊಲೆತೊಟ್ಟಿನಲ್ಲಿ ಉದ್ಭವಿಸಬಹುದು. ಮೊಲೆ ತೊಟ್ಟಿನಿಂದ ಸ್ತನದ ಹಾಲೆ, ಕಿರುಹಾಲೆಗಳ ತುದಿಯವರೆಗಿನ ಹಾಲು ನಾಳ ವ್ಯವಸ್ಥೆಯ ಮೇಲ್ತಲಕೋಶಗಳಲ್ಲಿ ಎಲ್ಲಿ ಬೇಕಾದರೂ ಗಂತಿ ಬೆಳವಣಿಗೆಯಾಗಬಹುದು. ಗಂತಿಯು ಸ್ತನದ ಯಾವುದೇ ಭಾಗದಲ್ಲಿ ಬೆಳೆಯಬಹುದಾದರೂ ಅದರ ಮೇಲಿನ ಹೊರಭಾಗದ ಕಾಲುವೃತ್ತದಲ್ಲಿ ವಿಶೇಷ. ಅಲ್ಲಿನ ಊತಕ ಬೇರೆಡೆಗಿಂತ ಹೆಚ್ಚು ದಪ್ಪನಾಗಿರುವುದು ಈ ಬೆಳವಣಿಗೆಗೆ ಅವಕಾಶಮಾಡಿಕೊಡುತ್ತದೆಂದು ತೋರುತ್ತದೆ (ಚಿತ್ರ 8)

ಚಿತ್ರ 8 : ಸ್ತನ ಗಂತಿ

ಸ್ತನದಲ್ಲಿ ಬೆಳೆದ ಗಂತಿ ನಾರೆಳೆಯಿಂದ ಕೂಡಿ ಕಲ್ಲಿನಂತೆ ಬಿರುಸಾಗಿರಬಹುದು. ಅದರ ಅಂಚು ಅಡ್ಡಾದಿಡ್ಡಿ. ಅದು ಬೆಳೆದಂತೆ ಮೊಲೆತೊಟ್ಟನ್ನು ಒಳಕ್ಕೆಳೆದುಕೊಳ್ಳುತ್ತದೆ. ಅದರ ಮೇಲಿನ ಚರ್ಮ ಕೆಳಗಿರುವ ಎದೆಗೂಡಿನ ಭಾಗಗಳಿಗೆ ಅಂಟಿಕೊಂಡು ಬೆಳೆದು ಚರ್ಮವನ್ನು ಕಿತ್ತಳೆ ಸಿಪ್ಪೆಯಂತೆ ಮಾಡುತ್ತದೆ. ದಿನಕಳೆದಂತೆ ಅದು ಒಡೆದು ಹುಣ್ಣಾಗುತ್ತದೆ. ಒಳಭಾಗ ಮಾಗದ ಪೇರು ಕಾಯಿಯಂತಿರುತ್ತದೆ. ಅದಕ್ಕೆ ಬೇರೆ ಕವಚದ ಹೊದಿಕೆಯಿರುವುದಿಲ್ಲ. ಸ್ತನಗಂತಿಗಳಲ್ಲಿ ಕಲ್ಲುಗಂತಿಯ ರೂಪ ಸಾಮಾನ್ಯ. ನಾಳಗಳಲ್ಲಿ ಬೆಳೆದ ಗಂತಿಯ ಫಲವಾಗಿ ಮೊಲೆತೊಟ್ಟಿನಿಂದ ರಕ್ತ ಮಿಶ್ರಿತ ದ್ರವ ಒಸರಬಹುದು. ವಯಸ್ಸಾಗದವರಲ್ಲಿ ತೋರಿಬರುವ ಗಂತಿ ತಿರುಳಿನ ಅಂಶಗಳಿಂದ

ಕೂಡಿ ಮೆತ್ತಗಿರುತ್ತದೆ. ಅದರ ಅಂಚು ನಿಖರ ಮತ್ತು ಅದು ದೊಡ್ಡ ಗಾತ್ರ ಹೊಂದಿ ಬೆಳೆಯಬಹುದು.

ಪ್ರತಿಯೊಬ್ಬ ಸ್ತ್ರೀ ತನ್ನ ಸ್ತನಗಳನ್ನು ತಿಂಗಳಿಗೊಮ್ಮೆ ರಜಸ್ರಾವದ ನಂತರ ಮುಟ್ಟಿನೋಡಿಕೊಳ್ಳುವ ರೂಢಿಯನ್ನಿರಿಸಿಕೊಂಡಿದ್ದರೆ ಗಂತಿ ಬೆಳವಣಿಗೆಯ ಸನ್ನಿವೇಶವನ್ನು ಪ್ರಥಮ ಘಟ್ಟದಲ್ಲಿಯೇ ತಿಳಿಯಬಹುದು. ಕೆಲವೊಂದು ಸಂದರ್ಭಗಳಲ್ಲಿ ಅಲ್ಲಿ ತೋರಿಬರುವ ಗಂಟು ಕ್ಯಾನ್ಸರ್‌ನಿಂದ ಉದ್ಭವಗೊಂಡಿರಲಿಕ್ಕಿಲ್ಲ. ಮಾರಕ ಗಂತಿಯು ಸ್ಥಳಿಕವಾಗಿ ಹರಡಿ ಮೇಲಿನ ಚರ್ಮಕ್ಕೆ, ಕೆಳಗಿರುವ ಸ್ನಾಯುಗಳಿಗೆ ಮತ್ತು ಮೊಲೆತೊಟ್ಟಿಗೆ ಅಂಟಿಕೊಂಡು ಬೆಳೆಯುತ್ತದೆ. ಗಂತಿಕೋಶಗಳು ಹಾಲ್ರಸನಾಳಗಳ ಹಾದಿಗುಂಟ ಬೆಳೆದು ಇಲ್ಲವೆ ಗಂತಿಕೋಶಗಳ ಗುಂಪೆ ಕಳಚಿಕೊಂಡು ಹಾಲ್ರಸ ಪ್ರವಾಹದೊಡನೆ ಕಂಕುಳ ಮತ್ತು ಎದೆ ಒಳಭಾಗದ ಹಾಲ್ರಸ ಗಂಟುಗಳನ್ನು ಬೇಗ ತಲುಪಿ ಅಲ್ಲಿ ತಮ್ಮ ಪ್ರತಿರೂಪ ಗಂತಿಯನ್ನುಂಟು ಮಾಡುತ್ತವೆ. ನಂತರ ಕೀಲಿಕ ಮೇಲಣ ಗಂಟುಗಳಿಗೆ, ಎದೆಯ ಮಧ್ಯ ತಡಿಕೆ ಮತ್ತು ಎದುರು ಸ್ತನವನ್ನು ತಲುಪಬಹುದು.

ರಕ್ತಪ್ರವಾಹವನ್ನು ಸೇರಿದ ಗಂತಿಕೋಶಗಳ ಗುಂಪೆ ದೂರ ಪ್ರದೇಶಗಳಿಗೆ ಸಾಗಿ ಹೋಗುತ್ತದೆ. ಕಂಕಾಲವನ್ನು ಸೇರುವ ಗಂತಿಕೋಶಗಳು ಟೊಂಕದ ಬೆನ್ನುಮೂಳೆ, ತೊಡೆಮೂಳೆ, ಪಕ್ಕೆಲುಬು, ಬೆಸ್ನೆಲುಬು ಮತ್ತು ಕಪಾಲದಲ್ಲಿ ಗಂತಿ ವಸಾಹತನ್ನು ನಿರ್ಮಿಸಿ ಅಲ್ಲಿನ ಮೂಳೆ ಟೊಳ್ಳಾಗಿ ಮುರಿಯುವಂತೆ ಇಲ್ಲವೆ ಕುಸಿಯುವಂತೆ ಮಾಡಬಲ್ಲವು. ಶ್ವಾಸಕೋಶ, ಈಲಿ, ಮಿದುಳು, ಮೂತ್ರಪಿಂಡ ಮೇಲಣ ಗ್ರಂಥಿ ಮತ್ತು ಅಂಡಾಶಯ ಗಂತಿ ವಸಾಹತು ನೆಲೆಯೂರುವ ಇತರ ಸ್ಥಳಗಳು.

ಲಕ್ಷಣಗಳು

ಸ್ತನಗಂತಿಯ ಬೆಳವಣಿಗೆಯ ಪ್ರಾರಂಭಿಕ ಹಂತದಲ್ಲಿ ಅದನ್ನು ಗುರುತಿಸಿ ಚಿಕಿತ್ಸೆಗೊಳಪಡಿಸಿದರೆ ಅದರಿಂದ ಸಂಪೂರ್ಣವಾಗಿ ಗುಣ ಹೊಂದುವ ಸಾಧ್ಯತೆ ವಿಶೇಷ. ಗಂತಿಯು ಸ್ತನಕ್ಕೆ ಮಾತ್ರ ಸೀಮಿತವಾಗಿದ್ದಾಗ ಅದನ್ನು ಶಸ್ತ್ರಕ್ರಿಯೆಯಿಂದ ಸುಲಭವಾಗಿ ತೆಗೆದುಹಾಕಬಹುದು. ಆದರೆ ಬಹುಪಾಲು ರೋಗಿಗಳಲ್ಲಿ ಸ್ತನ ಕ್ಯಾನ್ಸರ್ ಲಕ್ಷಣಗಳ ಬೆಳವಣಿಗೆ ಮತ್ತು ಚಿಕಿತ್ಸೆಗಾಗಿ ಬರುವ ಕಾಲ - ಇವೆರಡರ ಮಧ್ಯ ಸಾಕಷ್ಟು ಸಮಯ ಕಳೆದು ಹೋಗುತ್ತದೆ. ಅನೇಕರು ತಮ್ಮ ಸ್ತನದಲ್ಲಿ ಗಂಟು ಬೆಳೆಯುತ್ತಿರುವುದನ್ನು ತಿಳಿದರೂ ನಾಚಿಕೆ, ಸಂಕೋಚ ಪ್ರವೃತ್ತಿಯಿಂದ ಪರೀಕ್ಷೆಗೊಳಪಡದೆ ದಿನಗಳನ್ನು ದೂಡುವುದು ದುರದೃಷ್ಟಕರ. ಈ ರೋಗವನ್ನು ಗುರುತಿಸುವಲ್ಲಿ ಸ್ತ್ರೀ ಸಕ್ರಿಯವಾಗಿ ಭಾಗವಹಿಸಬೇಕು.

ಸ್ತನಗಂತಿ ಬೆಳೆಯುತ್ತಿರುವಾಗ ಅದು ನೋವನ್ನುಂಟು ಮಾಡದು. ಪ್ರಾರಂಭದಲ್ಲಿ ಅದು ಯಾವ ಗುಣಲಕ್ಷಣಗಳನ್ನೂ ತೋರಿಸಲಿಕ್ಕಿಲ್ಲ. ಗಂತಿ ಬೆಳೆದಂತೆ ಅದು ಕೆಲವೊಂದು ಬದಲಾವಣೆಗಳನ್ನು ತರುವುದರಿಂದ ಸ್ತ್ರೀ ಆ ಲಕ್ಷಣಗಳತ್ತ ಗಮನ ಕೊಡಬೇಕು. ಸ್ತನದಲ್ಲಿ ಗಂಟು, ಸ್ತನದಲ್ಲಿ ಇಲ್ಲವೆ ಅದರ ಬಳಿಯ ಚರ್ಮ ಬಿರುಸಾಗಿರುವುದು, ಸ್ತನದ ಗಾತ್ರ ಮತ್ತು ಆಕೃತಿಯಲ್ಲಿ ಬದಲಾವಣೆ, ಮೊಲೆತೊಟ್ಟಿನಿಂದ ಸ್ರವಿಕೆ, ಸ್ತನ, ಮೊಲೆತೊಟ್ಟು ಮತ್ತು ಅದರ ಸುತ್ತಣ ಕಪ್ಪು ವೃತ್ತದ ಬಣ್ಣದಲ್ಲಿ ಬದಲಾವಣೆ, ತಗ್ಗು, ಸುಕ್ಕುಗಟ್ಟಿದ ಚರ್ಮ, ಇಲ್ಲವೆ ಚಕ್ಕೆ ಏಳುತ್ತಿರುವ ಚರ್ಮ - ಹೀಗೆ ಯಾವುದೇ ರೀತಿಯ ಬದಲಾವಣೆ ತೋರಿಬಂದರೂ

ವೈದ್ಯಪರೀಕ್ಷೆಗೊಳಪಡಬೇಕು. ಅನೇಕ ಬಾರಿ ಈ ಬದಲಾವಣೆಗಳು ಗಂತಿಯಿಂದ ಉಂಟಾಗಿರಲಿಕ್ಕಿಲ್ಲ.

ಸ್ತನ ಗಂತಿಯ ಬೆಳವಣಿಗೆ ಮತ್ತು ಹರಡುವಿಕೆಯನ್ನು ಮ್ಯಾಂಚೆಸ್ಟರ್ ವಿಧಾನದಿಂದ ನಾಲ್ಕು ಘಟ್ಟಗಳಾಗಿ ವಿಂಗಡಿಸಲಾಗುತ್ತದೆ. ರೋಗ ಯಾವ ಘಟ್ಟವನ್ನು ತಲುಪಿದೆ ಎಂಬುದನ್ನು ಆಧರಿಸಿ ಚಿಕಿತ್ಸೆಯನ್ನು ರೂಪಿಸಬಹುದು ಮತ್ತು ಮುನ್ನೋಟವನ್ನು ನಿರ್ಧರಿಸಬಹುದು. ಅದರ ಮೊದಲ ಘಟ್ಟದಲ್ಲಿ ಗಂತಿಯು ಸ್ತನಕ್ಕೆ ಮಾತ್ರ ಸೀಮಿತಗೊಂಡಿರುತ್ತದೆ. ಅದು ಮೇಲಿನ ಚರ್ಮಕ್ಕಾಗಲೀ, ಅಡಿಯ ಎದೆ ಸ್ನಾಯು ಅಥವಾ ಎದೆಗೂಡಿಗಾಗಲೀ ಅಂಟಿಕೊಂಡಿರುವುದಿಲ್ಲ. ಎರಡನೇ ಘಟ್ಟದಲ್ಲಿ ಗಂತಿ ಕಂಕುಳಲ್ಲಿರುವ ಹಾಲ್ರಸಗಂಟುಗಳಿಗೆ ಹರಡಿರುತ್ತದೆ. ಆದರೂ ಆ ಗಂಟುಗಳು ಸುತ್ತಣ ಪ್ರದೇಶಕ್ಕೆ ಅಂಟಿಕೊಂಡಿರುವುದಿಲ್ಲ. ಅವುಗಳನ್ನು ಕೈಯಲ್ಲಿ ಹಿಡಿದು ಅತ್ತಿತ್ತ ಚಲಿಸಬಹುದು. ಮೂರನೇ ಘಟ್ಟದಲ್ಲಿ ಆ ಗಂಟುಗಳು ಒಂದಕ್ಕೊಂದು ಅಂಟಿಕೊಂಡು ಅವುಗಳನ್ನು ಅತ್ತಿತ್ತ ಚಲಿಸಲಾಗುವುದಿಲ್ಲ. ಸ್ತನದಲ್ಲಿ ಬೆಳೆಯುತ್ತಿರುವ ಗಂತಿಯು ಮೇಲಿನ ಚರ್ಮ ಮತ್ತು ಅಡಿಯ ಸ್ನಾಯುಗಳಿಗೆ ಭದ್ರವಾಗಿ ಅಂಟಿಕೊಂಡಿರುತ್ತದೆ. ಚರ್ಮ ಕಿತ್ತಳೆ ಸಿಪ್ಪೆಯಂತೆ ಚುಕ್ಕೆಗಳನ್ನು ತೋರಿಸುವುದು. ಈ ಎಲ್ಲ ಬದಲಾವಣೆಗಳಿದ್ದರೂ ಗಂತಿ ಸ್ತನಕ್ಕೆ ಮಾತ್ರ ಸೀಮಿತ. ಅದು ಅಡಿಯ ಸ್ನಾಯುಗಳತ್ತ ಹರಡಿದ್ದರೂ ಎದೆಗೂಡನ್ನು ಆಕ್ರಮಿಸಿರುವುದಿಲ್ಲ. ಗಂತಿ ಕಡೆಯ ಭುಜ, ತೋಳು ಮತ್ತು ಕೈ ಬಾವು ತೋರಿಸಬಹುದು.

ರೋಗದ ನಾಲ್ಕನೆಯ ಘಟ್ಟದಲ್ಲಿ ಗಂತಿಯು ಅಡಿಯ ಎದೆಗೂಡಿಗೆ ಮತ್ತು ದೇಹದ ಬೇರೆ ಬೇರೆ ಭಾಗಗಳಿಗೆ ಹರಡಿರುವುದು. ಅದರ ಹರಡಿಕೆ ಹಾಲ್ರಸನಾಳ

ಮತ್ತು ರಕ್ತನಾಳಗಳ ಮುಖಾಂತರ. ಹಾಲ್ರಸನಾಳದಲ್ಲಿನ ಹಾಲ್ರಸ ಪ್ರವಾಹದ ಮೂಲಕ ಗಂತಿಕೋಶಗಳ ಗುಂಪೆ ದೂರಪ್ರದೇಶಕ್ಕೆ ಸಾಗಿಹೋಗಬಹುದು ಇಲ್ಲವೇ ಗಂತಿಕೋಶಗಳು ಹಾಲ್ರಸನಾಳ ಭಿತ್ತಿಗುಂಟ ಸಾಲಾಗಿ ಬೆಳೆಯುತ್ತ ಸುತ್ತಣ ಪ್ರದೇಶಕ್ಕೆ ವ್ಯಾಪಿಸಬಹುದು. ಅದು ಕಂಕುಳ, ಒಳಸ್ತನ ಹಾಲ್ರಸಗಂಟುಗಳಲ್ಲಿ ತನ್ನ ಪ್ರತಿರೂಪವನ್ನು ಉಂಟುಮಾಡುವುದಲ್ಲದೆ, ಕೀಲಿಕ ಮೇಲಣ ಹಾಲ್ರಸಗಂಟುಗಳು, ಎದೆಯ ಮಧ್ಯ ತಡಿಕೆಯಲ್ಲಿ ತಮ್ಮ ವಸಾಹತನ್ನು ನಿರ್ಮಿಸುತ್ತವೆ. ರಕ್ತ ಪ್ರವಾಹದ ಮೂಲಕ ಸಾಗಿ ಹೋಗುವ ಗಂತಿಕೋಶಗಳ ಗುಂಪೆ ದೂರಪ್ರದೇಶಗಳಿಗೆ ಸಾಗಿ ಮೂಳೆ, ಶ್ವಾಸಕೋಶ, ಈಲಿ, ಮಿದುಳು, ಮೂತ್ರಪಿಂಡ ಮೇಲಣ ಗ್ರಂಥಿ ಮತ್ತು ಅಂಡಾಶಯಗಳಲ್ಲಿ ತಮ್ಮ ವಸಾಹತನ್ನು ನಿರ್ಮಿಸುತ್ತವೆ. ತೊಡೆಮೂಳೆ, ಬೆನ್ನೆಲುಬು, ಪಕ್ಕೆಮೂಳೆಯಲ್ಲಿನ ಗಂತಿಗಳು ಮೂಳೆಯನ್ನು ಕರಗಿಸಿ ಅವು ಸುಲಭವಾಗಿ ಮುರಿಯುವಂತೆ ಅಥವಾ ಕುಸಿಯುವಂತೆ ಮಾಡುತ್ತವೆ.

ಪರೀಕ್ಷೆ

ಕಾಲಕಾಲಕ್ಕೆ ಸ್ತನದ ಸ್ವಪರೀಕ್ಷೆ ಮಾಡಿಕೊಳ್ಳುವುದು ಈ ರೋಗದ ಇರುವಿಕೆಯನ್ನು ಗುರುತಿಸುವಲ್ಲಿ ಬಹುಮುಖ್ಯ ವಿಧಾನ. ಪ್ರತಿ ತಿಂಗಳು ತನ್ನ ಸ್ತನಗಳನ್ನು ಪರೀಕ್ಷಿಸುವುದನ್ನು ಸ್ತ್ರೀ 35 ವರುಷಗಳ ನಂತರ ರೂಢಿಗೊಳಿಸಬೇಕು. ಪ್ರತಿಯೊಬ್ಬ ಸ್ತ್ರೀ ಸ್ತನಗಳು ವಿಭಿನ್ನ. ಸ್ತ್ರೀಯ ವಯಸ್ಸು, ರಜಚಕ್ರ, ಗರ್ಭಧಾರಣೆ, ಋತುಬಂಧ, ಗರ್ಭನಿರೋಧಕ ಮಾತ್ರೆಗಳು ಇಲ್ಲವೆ ಇತರ ರಸದೂತಗಳ ಸೇವನೆ ಸ್ತನದ ಗಾತ್ರದಲ್ಲಿ ಬದಲಾವಣೆಯನ್ನುಂಟುಮಾಡುತ್ತದೆ. ಸ್ವಪರೀಕ್ಷೆ ಮಾಡಿಕೊಳ್ಳುವಾಗ ಸ್ತನದಲ್ಲಿ

ಏನಾದರೂ ಅಸಹಜವಾದುದು ಗೋಚರಿಸಿದರೆ ಕೂಡಲೇ ವೈದ್ಯರ ಗಮನಕ್ಕೆ ತರಬೇಕು.

ಸ್ತನಚಿತ್ರ

ವಿಶಿಷ್ಟ ರೀತಿಯ ಉಪಕರಣದ ಸಹಾಯದಿಂದ ವಿಶೇಷ ಬಗೆಯ ಎಕ್ಸ್-ಕಿರಣಗಳ ಬಳಕೆ ಮಾಡಿ ಸ್ತನದ ಮೃದು ಊತಕದ ಚಿತ್ರ (ಮ್ಯಾಮೋಗ್ರಾಫಿ)ವನ್ನು ದೊರಕಿಸಿಕೊಳ್ಳಬಹುದು. ಈ ಪರೀಕ್ಷೆಯಲ್ಲಿ ಎರಡು ಚಿತ್ರಗಳನ್ನು - ಒಂದು ಪಕ್ಕದಿಂದ, ಮತ್ತೊಂದು ಮೇಲಿನಿಂದ ತೆಗೆಯಲಾಗುತ್ತದೆ. ಚಿತ್ರವನ್ನು ಸ್ಫುಟಗೊಳಿಸಲು, ಚಿತ್ರ ತೆಗೆಯುವಾಗ ಎರಡು ಛಾಯಾಫಲಕಗಳ ಮಧ್ಯ ಸ್ತನವನ್ನು ಕೆಲವು ಸೆಕೆಂಡುಗಳ ಕಾಲ - ಅದು ಸ್ವಲ್ಪ ತೊಂದರೆಯನ್ನುಂಟುಮಾಡಿದರೂ - ಅದುಮಿ ಹಿಡಿಯಬೇಕು. ಅನೇಕ ಬಾರಿ ಸ್ತನ ಗಂತಿ ತನ್ನ ಗುಣಲಕ್ಷಣಗಳನ್ನು ಪ್ರಕಟಪಡಿಸುವ ಮೊದಲೇ ಇಲ್ಲವೆ ಸ್ಪರ್ಶಕ್ಕೆ ಕೈಗೆ ಸಿಕ್ಕುವ ಮೊದಲೇ, ಸ್ತನ ಚಿತ್ರ ಸ್ತನದಲ್ಲಿ ಗಂಟು ರೂಪುಗೊಂಡಿರುವುದನ್ನು ತೋರಿಸುವುದು. ಕೆಲವೊಮ್ಮೆ ಗಂಟಿನಲ್ಲಿ ಸುಣ್ಣದಂಶ ಅತಿ ಸೂಕ್ಷ್ಮವಾಗಿ ಒಗ್ಗೂಡಿರುವುದನ್ನು ತೋರಿಸಬಹುದು. ಅದೂ ಕೂಡ ಗಂತಿಯ ಪ್ರಾರಂಭದ ಸೂಚನೆಯಾಗಿರಬಹುದಾಗಿದೆ. ಈ ಬಗೆಯ ಪರೀಕ್ಷೆ ಸ್ತನದಲ್ಲಿ ಗಂತಿಯ ಇರುವಿಕೆಯನ್ನು ತಿಳಿದುಕೊಳ್ಳಲು ಉತ್ತಮ ಸಾಧನವಾದರೂ ಅದು ಸ್ತನದಲ್ಲಿರಬಹುದಾದ ಅಸಹಜ ಪ್ರದೇಶವನ್ನು ತೋರಿಸದಿರುವ ಸಂಭಾವ್ಯವಿದೆ.

ಇತರ ಪರೀಕ್ಷೆಗಳು

ಸ್ತನದಲ್ಲಿನ ಗಂಟಿನ ಗಾತ್ರ, ವಿನ್ಯಾಸ, ಚಲನೆಯನ್ನು ತಿಳಿಯಲಾಗುತ್ತದೆ. ಅಮಾರಕ ಬೆಳವಣಿಗೆ ಗಂತಿಗಿಂತ ಭಿನ್ನ ತೆರನಾಗಿರುತ್ತದೆ. ಕೆಲವೊಮ್ಮೆ ಶಬ್ದಾತೀತ

ತರಂಗ ಪರೀಕ್ಷೆಯಿಂದ ಗಂಟು ಬಿರುಸಾದುದೋ ಅಥವಾ ದ್ರವದಿಂದ ತುಂಬಿದೆಯೋ ಎಂಬುದನ್ನು ನಮ್ಮ ಕಿವಿಗೆ ಕೇಳಿಸದ ಹೆಚ್ಚು ಆವರ್ತನದ ಶಬ್ದ ತರಂಗಗಳನ್ನು ಬಳಸಿ ತಿಳಿಯಲಾಗುತ್ತದೆ. ಈ ಶಬ್ದತರಂಗಗಳು ಸ್ತನವನ್ನು ತಲುಪಿ ಅಲ್ಲಿಂದ ಪ್ರತಿಧ್ವನಿತಗೊಳ್ಳುತ್ತವೆ. ಈ ಪ್ರತಿಧ್ವನಿ ನೀಡುವ ನಮೂನೆಯಿಂದ ಅದರ ರಚನೆಯನ್ನು ನಿರ್ಧರಿಸಲಾಗುತ್ತದೆ.

ಗಂಟಿನ ಪ್ರದೇಶದೊಳಕ್ಕೆ ಸೂಜಿಯನ್ನು ಸೇರಿಸಿ ಅದರ ಮೂಲಕ ಊತಕದ ತುಣುಕನ್ನು ಹೀರಿ ಅದು ಗಂತಿಯಿಂದ ಬಂದುದೋ ಅಲ್ಲವೋ ಎಂಬುದನ್ನು ಪ್ರಯೋಗಶಾಲಾ ಪರೀಕ್ಷೆಗಳಿಂದ ನಿರ್ಧರಿಸಲಾಗುತ್ತದೆ. 50 ವರುಷ ವಯೋಮಾನದ ನಂತರ ಸ್ತನ ತನ್ನ ಗಾತ್ರದಲ್ಲಿ ಕುಗ್ಗುವುದರಿಂದ ಈ ಪರೀಕ್ಷೆ ಅಸಹಜ ಊತಕದ ಇರುವಿಕೆಯನ್ನು ಸುಲಭವಾಗಿ ತೋರಿಸಬಲ್ಲದು. ಕೆಲವು ಬಾರಿ ಗಂಟಿನ ಸ್ವಲ್ಪ ಇಲ್ಲವೆ ಸಂಪೂರ್ಣ ಭಾಗವನ್ನು ತೆಗೆದು ಅದು ಗಂತಿಯೋ ಅಲ್ಲವೋ ಎಂಬುದನ್ನು ದೃಢಪಡಿಸಿಕೊಳ್ಳಬೇಕಾಗಬಹುದು.

ಮಾರಕ ಗಂತಿಯ ಫಲವಾಗಿ ಗಂಟು ಉದ್ಭವಿಸಿದ್ದರೆ ಅದು ನಾಳ ಅಥವಾ ಕಿರುಹಾಲೆಯಿಂದ ಉದ್ಭವಿಸಿರಬಹುದು. ಅದು ಹರಡುವಿಕೆಯ ಸಾಮರ್ಥ್ಯ ಹೊಂದಿದೆಯೋ ಹೇಗೆಂಬುದನ್ನು ತಿಳಿಯಲಾಗುತ್ತದೆ. ಅದನ್ನು ತಿಳಿಯಲು ಎದೆಯ ಎಕ್ಸ್-ಕಿರಣ ಪರೀಕ್ಷೆ ಮಾಡಬೇಕು. ಈಲಿಗೆ ಹರಡಿರುವುದನ್ನು ನಿರ್ಧರಿಸುವಲ್ಲಿ ರಕ್ತದಲ್ಲಿ ಕೆಲವೊಂದು ಕಿಣ್ವಗಳ (ಆಲ್ಕಲೈನ್ ಫಾಸ್ಪಟೇಸ್, ಗಾಮಾ ಗ್ಲುಟಾಮಿಕ್ ಟ್ರಾನ್ಸ್‌ಅಮಿನೇಸ್) ಪ್ರಮಾಣದ ಏರಿಕೆಯಾಗಿರುವುದು ಸಹಾಯಕ. ಮೂಳೆಗೆ ಹರಡಿರುವುದನ್ನು ಮೂಳೆಯ ಎಕ್ಸ್-ಕಿರಣ ಪರೀಕ್ಷೆ, ಕೆಲವೊಮ್ಮೆ ಐಸೋಟೋಪು

ನೀಡಿ ಕಂಕಾಲದಲ್ಲಿ ಗಂತಿ ಕೋಶ ಶೇಖರಗೊಂಡು ಬಿಸಿ ತಾಣವಿರುವುದನ್ನು ಕಂಡು ತಿಳಿಯಬಹುದಾಗಿದೆ.

ರಸದೂತ ಗ್ರಾಹಕ (ಈಸ್ಟ್ರೋಜೆನ್ ಪ್ರೊಜೆಸ್ಟಿರಾನ್ ಗ್ರಾಹಕ ಪರೀಕ್ಷೆ) ಪರೀಕ್ಷೆಯಿಂದ ಬೆಳೆದಿರುವ ಗಂತಿಯು ರಸದೂತಕ್ಕೆ ಮಣಿಯುವುದೋ ಇಲ್ಲವೋ ಎಂಬುದನ್ನು ಸೂಚಿಸುತ್ತದೆ. ಪರೀಕ್ಷಾ ಪರಿಣಾಮ ಸಕಾರಾತ್ಮಕವಾದರೆ ರಸದೂತ ಗಂತಿ ಬೆಳವಣಿಗೆಗೆ ಪೋಷಕವಾಗಿರುವುದು. ಅದನ್ನು ರಸದೂತ ಚಿಕಿತ್ಸೆಯಿಂದ ಗುಣಪಡಿಸಬಹುದು ಎಂಬುದನ್ನು ಸೂಚಿಸುತ್ತದೆ. ಸ್ತನಗಂತಿಗಳಲ್ಲಿ ಶೇಕಡಾ 30ರಷ್ಟು ಮಾತ್ರ ರಸದೂತದ ಪ್ರಭಾವಕ್ಕೆ ಒಳಪಟ್ಟಿದ್ದು, ಉಳಿದ ಶೇಕಡಾ 70ರಲ್ಲಿ ರಸದೂತ ಪ್ರಭಾವಹೀನ.

ಸ್ವಪರೀಕ್ಷೆ

ಸ್ತ್ರೀ ಸ್ತನವನ್ನು ತನ್ನ ಕೈಗಳಿಂದ ತಿಂಗಳಿಗೊಮ್ಮೆಯಾದರೂ ಮುಟ್ಟಿನೋಡಿಕೊಳ್ಳಬೇಕು. ಇದು ವಿಶೇಷವಾಗಿ 35 ವರುಷಗಳನ್ನು ದಾಟಿದ ಸ್ತ್ರೀಯರಲ್ಲಿ ರೂಢಿಗೊಳ್ಳಬೇಕೆಂದು ಸೂಚಿಸಲಾಗಿದೆ. ಅದರಿಂದಾಗಿ ಸ್ತನದಲ್ಲಿ ಬೆಳೆಯುವ ಯಾವುದೇ ಚಿಕ್ಕ ಗಂಟನ್ನು - ಅದು ಅನೇಕ ಬಾರಿ ಸ್ತನದ ಗಂತಿಯ ಪ್ರಾರಂಭವಾಗಿರಬಹುದು - ಗುರುತಿಸಬಹುದು. ಅದು ಚಿಕಿತ್ಸೆಯನ್ನು ಕೂಡಲೇ ಸಮರ್ಪಕವಾಗಿ ಕೈಕೊಳ್ಳಬಹುದಾದ ಅವಕಾಶವನ್ನು ಒದಗಿಸಿಕೊಡುತ್ತದೆ.

ಸ್ವಪರೀಕ್ಷೆಯನ್ನು ಪ್ರತಿತಿಂಗಳೂ ಮುಟ್ಟಾದ ನಂತರ ನಿಯಮಿತವಾಗಿ ಕೈಕೊಳ್ಳಬೇಕು. ಕೈಗಳನ್ನು ಮೇಲಕ್ಕೆತ್ತಿ ಕನ್ನಡಿ ಎದುರು ನಿಂತು ಸ್ತನಗಳನ್ನು ನೋಡಬೇಕು. ಸ್ತನದಲ್ಲೇನಾದರೂ ತಗ್ಗಾದ ಅಥವಾ ಹಳ್ಳಬಿದ್ದ ಪ್ರದೇಶವಾಗಲೀ, ಅಥವಾ

ಸುಕ್ಕುಗಟ್ಟಿದ ಪ್ರದೇಶವಾಗಲೀ ಇದೆಯೋ ಹೇಗೆಂಬುದನ್ನು ಇಲ್ಲವೇ ತೊಟ್ಟು ಒಳಸೇರಿದೆಯೋ ಹೇಗೆಂಬುಧನ್ನು ಅಥವಾ ಅವುಗಳ ಗಾತ್ರ, ಆಕೃತಿಯಲ್ಲೇನಾದರೂ ಬದಲಾವಣೆಯಾಗಿದೆಯೋ ಹೇಗೆಂಬುದನ್ನು ನೋಡಬೇಕು (ಚಿತ್ರ 9)

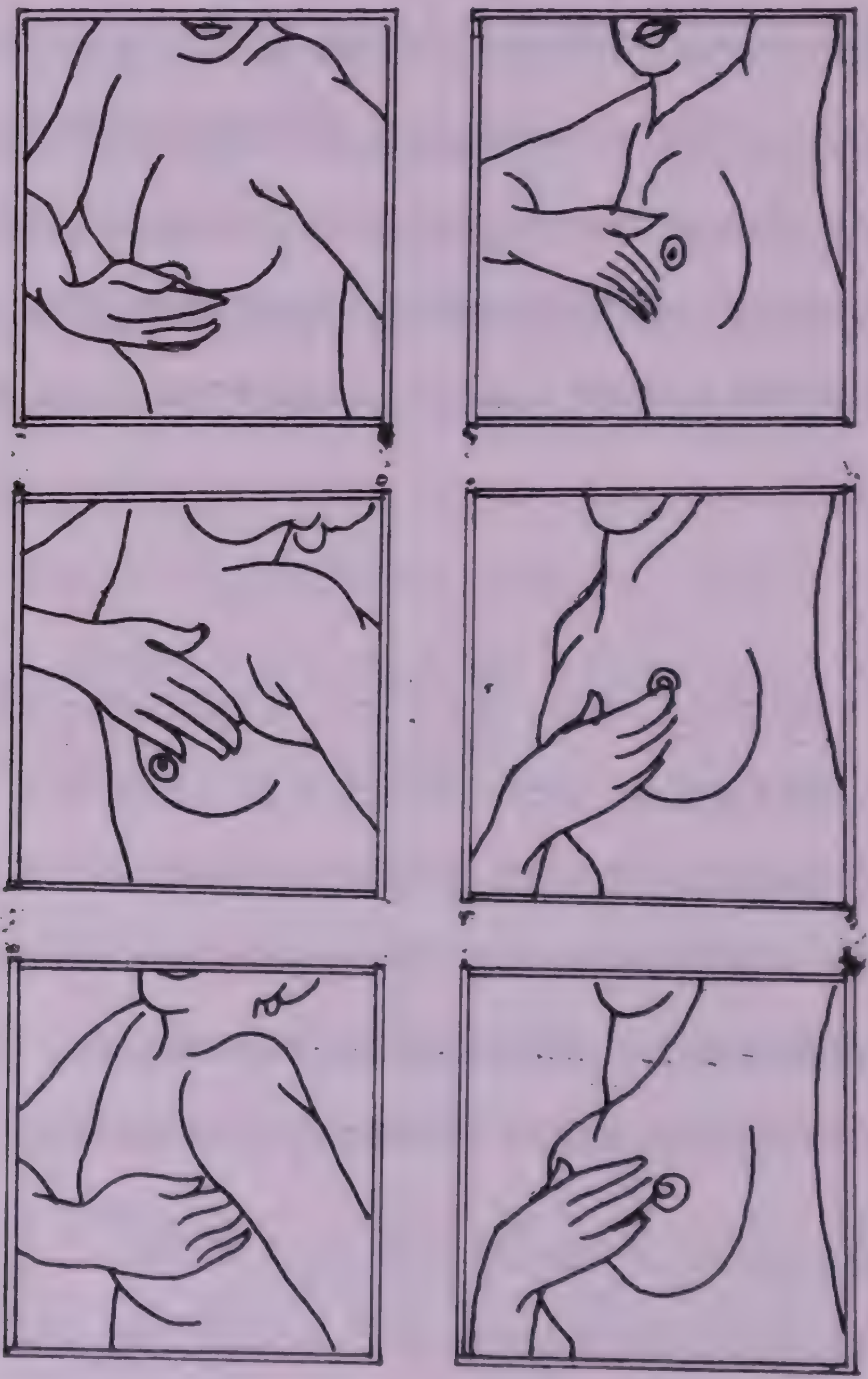

ಚಿತ್ರ 9 : ಸ್ತನ ಸ್ವಪರೀಕ್ಷೆ

ಅನಂತರ ಬೆನ್ನಮೇಲೆ ಮಲಗಿಕೊಳ್ಳಬೇಕು. ಒಂದು ಚಿಕ್ಕ ದಿಂಬನ್ನು ಒಂದು ಕಂಕುಳದ ಕೆಳಗೆ ಇರಿಸಬೇಕು. ಆ ಕಡೆಯ ತೋಳನ್ನು ತಲೆಯ ಮೇಲೆ ಎತ್ತಿ ಹಿಡಿದು ಇನ್ನೊಂದು ಕಡೆಯ ಕೈಬೆರಳುಗಳಿಂದ ಸ್ತನವನ್ನು ಮೆಲ್ಲಗೆ ಎದೆಗೂಡಿನತ್ತ ಒತ್ತಬೇಕು. ಈ ರೀತಿಯ ಸ್ಪರ್ಶವನ್ನು ಒಳಮುಗ್ಗುಲಿನಿಂದ ಪ್ರಾರಂಭಿಸಬೇಕು. ಸ್ತನದ ಹೊರಪಾರ್ಶ್ವವನ್ನು ಮತ್ತು ಕಂಕುಳನ್ನು ಮುಟ್ಟಿ ನೋಡುವಾಗ ತೋಳನ್ನು ಪಕ್ಕಕ್ಕೆ ಇರಿಸಬೇಕು. ಈ ಪ್ರದೇಶಗಳಲ್ಲಿ ಏನಾದರೂ ಗಂಟು ಸಿಕ್ಕುತ್ತದೆಯೋ ಹೇಗೆಂಬುದನ್ನು ನೋಡಬೇಕು. ಈ ರೀತಿಯ ಸ್ಪರ್ಶ ಪರೀಕ್ಷೆಯನ್ನು ಮತ್ತೊಂದು ಕಡೆ ಪುನರಪಿ ಮಾಡಬೇಕು. ಈ ಪರೀಕ್ಷೆಯಲ್ಲಿ ಏನಾದರೂ ಬದಲಾವಣೆ ಗೋಚರಿಸಿದರೆ ಕೂಡಲೇ ವೈದ್ಯ ಪರೀಕ್ಷೆಗೊಳಪಡಬೇಕು. ಆದರೂ ಬಹುಸಂಖ್ಯೆಯಲ್ಲಿ ಸ್ತ್ರೀಯರು ವೈದ್ಯನನ್ನು ಕಾಣಲು ಬಹುಕಾಲ ಕಳೆಯುವುದು ಒಂದು ದುರದೃಷ್ಟಕರ ಸಂಗತಿ.

ಚಿಕಿತ್ಸೆ

ರೋಗವನ್ನು ಗುರುತಿಸಿದ ವಾರೊಪ್ಪತ್ತಿನಲ್ಲಿ ಮುಂದಿನ ಚಿಕಿತ್ಸೆಯನ್ನು ನಿರ್ಧರಿಸಿ ಅದನ್ನು ವಿಲಂಬ ಮಾಡದೆ ಕೈಗೊಳ್ಳಬೇಕು. ಶಸ್ತ್ರಚಿಕಿತ್ಸೆ, ವಿಕಿರಣ ಚಿಕಿತ್ಸೆ, ರಸಾಯನ ಚಿಕಿತ್ಸೆ ಇಲ್ಲವೆ ರಸದೂತ ಚಿಕಿತ್ಸಾ ವಿಧಾನಗಳು ಲಭ್ಯವಿದ್ದು, ಯಾವ ಬಗೆಯ ಚಿಕಿತ್ಸಾ ವಿಧಾನವನ್ನು ಕೈಗೊಳ್ಳಬೇಕು ಎಂಬುದರ ನಿರ್ಧಾರ ತುಂಬ ಕ್ಲಿಷ್ಟಕರವಾದುದು. ವೈದ್ಯನ ಅನುಭವ, ಚಿಕಿತ್ಸೆಯ ಉಪಯುಕ್ತತೆ - ನಿರುಪಯುಕ್ತತೆಯ ತುಲನೆ, ಮತ್ತು ರೋಗಿಯ ಅಪೇಕ್ಷೆ ಅದರಲ್ಲಿ ಪ್ರಭಾವ ಬೀರುತ್ತದೆ. ನಿರ್ದಿಷ್ಟ ರೋಗಿ ಆಯ್ದುಕೊಳ್ಳಬಹುದಾದ ವಿಧಾನಗಳು ಅನೇಕ ಅಂಶಗಳನ್ನು ಆಧರಿಸಿವೆ. ಆಕೆಯ ವಯಸ್ಸು, ಋತುಬಂಧ, ಸ್ಥೂಲ ಆರೋಗ್ಯ, ಗಂತಿಯ ಸ್ಥಳ, ಅದರ ಘಟ್ಟ, ಅದರ

ಬೆಳವಣಿಗೆಯ ವೇಗಗತಿ, ರಸದೂತಗ್ರಾಹಕ ಪರೀಕ್ಷೆ ಮತ್ತು ಪ್ರಯೋಗಶಾಲಾ ಪರೀಕ್ಷೆಗಳು ನೀಡುವ ಅಂಶಗಳು ಚಿಕಿತ್ಸಾ ವಿಧಾನದ ಆಯ್ಕೆಗೆ ಸಹಾಯಕ. ಗಂತಿಯು ದೇಹದ ಬೇರೆ ಪ್ರದೇಶಗಳಿಗೆ ಹರಡಿದೆಯೋ ಹೇಗೆಂಬುದನ್ನು ತಿಳಿಯಲು ಎದೆಯ ಎಕ್ಸ್-ಕಿರಣ ಪರೀಕ್ಷೆ, ಈಲಿಗೆ ಹರಡಿರುವುದನ್ನು ರಕ್ತ ಪರೀಕ್ಷೆಯ ಮೂಲಕ, ಇಲ್ಲವೆ ಮೂಳೆಗೆ ಹರಡಿರುವುದನ್ನು ಮೂಳೆ ಎಕ್ಸ್-ಕಿರಣ ಚಿತ್ರಗಳಿಂದ ತಿಳಿಯಲಾಗುತ್ತದೆ.

ಶಸ್ತ್ರಚಿಕಿತ್ಸೆ

ಚಿಕಿತ್ಸೆಯಲ್ಲಿ ಶಸ್ತ್ರ ಚಿಕಿತ್ಸೆ ತುಂಬ ಮುಖ್ಯವಾದುದು. ಅದರ ಮೂಲಕ ಇಡೀ ಸ್ತನವನ್ನು ತೆಗೆದು ಹಾಕಬಹುದು ಇಲ್ಲವೆ ಕೆಲವು ಸಂದರ್ಭಗಳಲ್ಲಿ ಗಂತಿಕೋಶವನ್ನು ಮಾತ್ರ ತೆಗೆದು ಸ್ತನದ ಉಳಿದ ಭಾಗವನ್ನು ಹಾಗೆಯೇ ಬಿಡಬಹುದು. ಈ ಬಗೆಯ ಶಸ್ತ್ರ ಚಿಕಿತ್ಸೆಯನ್ನು ಕೈಕೊಂಡಾಗ ಮತ್ತು ನಂತರ ವಿಕಿರಣ ಚಿಕಿತ್ಸೆಯನ್ನು ನೀಡಿ ಅಳಿದುಳಿದ ಗಂತಿಕೋಶಗಳನ್ನು ನಿರ್ನಾಮ ಮಾಡಲಾಗುತ್ತದೆ. ಶಸ್ತ್ರಚಿಕಿತ್ಸೆಯ ಕಾಲದಲ್ಲಿ ಕಂಕುಳಲ್ಲಿರುವ ಹಾಲ್ರಸ ಗಂಟುಗಳನ್ನು ತೆಗೆದುಹಾಕಲಾಗುತ್ತದೆ. ಅದರಿಂದ ಆ ಪ್ರದೇಶದಲ್ಲಿ ಉಳಿದಿರಬಹುದಾದ ಗಂತಿಕೋಶಗಳು ದೂರವಾಗುತ್ತವೆ. ಅಲ್ಲದೆ ಅದರ ವಿವರ ಸೂಕ್ಷ್ಮದರ್ಶಕ ಪರೀಕ್ಷೆಯಿಂದ ರೋಗದ ಘಟ್ಟವನ್ನು ನಿರ್ಧರಿಸಲು ಸಹಾಯಕವಾಗುವುದು.

ಶಸ್ತ್ರಕ್ರಿಯೆಯಲ್ಲಿ ಅನೇಕ ಬಗೆಯ ವಿಧಾನಗಳು ಲಭ್ಯ

1. ಗಂಟು ತೆಗೆಯುವುದು : ಸ್ತನದಲ್ಲಿ ಬೆಳೆದಿರುವ ಗಂಟನ್ನು ಅದರ ಅಂಚಿನಲ್ಲಿರುವ ಊತಕ ಸಮೇತ ತೆಗೆಯಲಾಗುತ್ತದೆ.

2. ಖಂಡ ಸ್ತನ ತೆಗೆಯುವುದು : ಗಂತಿ ಗಂಟು, ಅದರ ಸುತ್ತಣ ಸಹಜ ಊತಕ ಮತ್ತು ಅದರಡಿಯ ಸ್ತನ ಪ್ರದೇಶವನ್ನು ಒಂದು ಹೊಳಕೆಯಿಂದ ಕತ್ತರಿಸಿ ತೆಗೆಯಲಾಗುತ್ತದೆ.

3. ಸಂಪೂರ್ಣ ಸ್ತನ ತೆಗೆಯುವುದು : ಗಂತಿ ಸಮೇತ ಸ್ತನವನ್ನು ಇಡಿಯಾಗಿ ತೆಗೆಯುವುದು.

4. ಆಮೂಲಾಗ್ರವಾಗಿ ಸ್ತನ ತೆಗೆಯುವುದು : ಹಿಂದೆ ಸ್ತನ ಕ್ಯಾನ್ಸರ್‌ನಲ್ಲಿ ಗಂತಿಯನ್ನೊಳಗೊಂಡ ಸ್ಥಳ, ಎದೆಸ್ನಾಯು, ಎಲ್ಲ ಹಾಲ್ರಸ ಗಂಟುಗಳು, ಅದಕ್ಕಂಟಿರುವ ಚರ್ಮವನ್ನು ಆಮೂಲಾಗ್ರವಾಗಿ ತೆಗೆದು ಹಾಕಲಾಗುತ್ತಿದ್ದಿತು. ಇಂದು ಆ ವಿಧಾನಕ್ಕೆ ಪುರಸ್ಕಾರವಿಲ್ಲ. ಆ ಬಗೆಯ ಶಸ್ತ್ರ ಕ್ರಿಯೆಯನ್ನು ಉತ್ತಮಪಡಿಸಿದ್ದು ಅದರಲ್ಲಿ ಗಂಟು ಸಮೇತ ಸ್ತನ, ಕಂಕುಳಲ್ಲಿನ ಹಾಲ್ರಸ ಗಂಟುಗಳು, ಎದೆ ಸ್ನಾಯು ಮೇಲಿನ ಪ್ರದೇಶ ಮತ್ತು ಕೆಲವೊಮ್ಮೆ ಸ್ನಾಯು ಭಾಗವನ್ನು ತೆಗೆಯಲಾಗುತ್ತದೆ.

ಯಾವುದೇ ಬಗೆಯ ಶಸ್ತ್ರ ಕ್ರಿಯೆಯನ್ನು ಆಯ್ದುಕೊಳ್ಳುವ ನಿರ್ಧಾರ ತುಂಬ ಕ್ಲಿಷ್ಟಕರವಾದುದು. ಗಂತಿ ಬೆಳವಣಿಗೆಯ ಘಟ್ಟ ಪ್ರಮುಖ ಪ್ರಭಾವ ಹೊಂದಿದೆ. ಗಂತಿ ಕೇವಲ ಸ್ತನಕ್ಕೆ ಮಾತ್ರ ಸೀಮಿತವಾಗಿದೆಯೋ ಇಲ್ಲವೆ ತನ್ನ ಅಡಿಯ ಮತ್ತು ಮೇಲಣ ಊತಕಗಳಿಗೆ ಅಂಟಿಕೊಂಡಿದೆಯೋ, ಸ್ಥಳಿಕ ಹಾಲ್ರಸ ಗ್ರಂಥಿಗಳಿಗೆ ಮತ್ತು ದೇಹದ ಇತರ ಭಾಗಗಳಿಗೆ ಹರಡಿದೆಯೋ ಹೇಗೆ ಎಂಬುದನ್ನು ಆಧರಿಸಿ ಗಂತಿಯ ಘಟ್ಟವನ್ನು ಅರಿಯಲಾಗುತ್ತದೆ.

ತುಂಬ ಪ್ರಾಥಮಿಕ ಹಂತದಲ್ಲಿ ಗಂತಿ ಗುಪ್ತಗಾಮಿನಿಯಾಗಿ ಬೆಳವಣಿಗೆ ಹೊಂದುತ್ತಿರುತ್ತದೆ. ಆಗ ಗಂತಿಕೋಶಗಳು ಸ್ತನದ ಒಂದು ಭಾಗದ ಕೆಲವು ಪದರುಗಳಲ್ಲಿಮಾತ್ರ ಗೋಚರಿಸುತ್ತವೆ. ಅವು ಸುತ್ತಣ ಪ್ರದೇಶಕ್ಕೆ ವ್ಯಾಪಿಸಿರುವುದಿಲ್ಲ. ಗಂತಿಯು ನಾಳದಲ್ಲಿ ಇಲ್ಲವೆ ಕಿರು ಹಾಲೆಯಲ್ಲಿ ಬೆಳೆಯುತ್ತಿರುತ್ತದೆ. ಇದು ಮೊದಲನೆಯ ಘಟ್ಟ. ಗಂತಿ ಕೋಶಗಳು ಸ್ತನವನ್ನು ಬಿಟ್ಟು ಹೊರಗೆ ಹರಡಿರುವುದಿಲ್ಲ. ಗಂತಿ ಸುಮಾರು ಎರಡೂವರೆ ಸೆಂಟಿ ಮೀಟರ್ ಸುತ್ತಳತೆಯನ್ನು ಹೊಂದಿರುತ್ತದೆ. ಇಲ್ಲಿ ಕೇವಲ ಗಂತಿಯನ್ನು ತೆಗೆದು ಹಾಕಿ ಸ್ತನವನ್ನು ಉಳಿಸಿಕೊಳ್ಳಬಹುದು ಇಲ್ಲವೆ ಗಂತಿ ಸಮೇತ ಸ್ತನವನ್ನು ತೆಗೆದು ಹಾಕಬಹುದು.

ಎರಡನೇ ಘಟ್ಟದಲ್ಲಿ ಗಂತಿ ಹರಡಿಕೆಯನ್ನು ತೋರಿಸುತ್ತದೆ. ಕಂಕುಳ ಪ್ರದೇಶದ ಹಾಲ್ರಸ ಗಂಟುಗಳಲ್ಲಿ ಅದು ತನ್ನ ಪ್ರತಿರೂಪವನ್ನು ತೋರಿಸುತ್ತದೆ. ಗಂತಿ ಬೆಳೆದು ನಾಲ್ಕೈದು ಸೆಂಟಿ ಮೀಟರ್ ಸುತ್ತಳತೆ ಹೊಂದಿರುತ್ತದೆ. ಈ ಸನ್ನಿವೇಶದಲ್ಲಿ ಗಂತಿಯನ್ನೊಳಗೊಂಡ ಸ್ತನ ಮತ್ತು ಹಾಲ್ರಸ ಗಂಟುಗಳನ್ನು ಶಸ್ತ್ರಕ್ರಿಯೆಯಲ್ಲಿ ತೆಗೆದುಹಾಕಲಾಗುತ್ತದೆ. ಆನಂತರ ಆ ಪ್ರದೇಶದಲ್ಲಿ ಅಳಿದುಳಿದ ಗಂತಿಕೋಶಗಳನ್ನು ನಿರ್ನಾಮ ಮಾಡಲು, ಆ ಪ್ರದೇಶವನ್ನು ವಿಕಿರಣ ಕ್ರಿಯೆಗೆ ಒಳಪಡಿಸಲಾಗುವುದು. ರೋಗವು ಬೇರೆಡೆ ಹರಡಿ ಹೋಗುವ ಮೊದಲು ಶಸ್ತ್ರಕ್ರಿಯೆಗೊಳಪಟ್ಟಾಗ ಬೇಗನೆ ಚೇತರಿಸಿಕೊಂಡು ಆರೋಗ್ಯಕರ ಜೀವನವನ್ನು ನಡೆಸಬಹುದು.

ಮೂರು ಮತ್ತು ನಾಲ್ಕನೆಯ ಘಟ್ಟಗಳಲ್ಲಿ ರೋಗ ಮೇಲುಗೈ ಪಡೆದಿರುತ್ತದೆ. ಮೂರನೇ ಘಟ್ಟದಲ್ಲಿ ಸ್ತನಗಂತಿ 6 ಸೆಂಟಿಮೀಟರ್‌ಗಿಂತ ಹೆಚ್ಚು ಸುತ್ತಳತೆಯನ್ನು ಹೊಂದಿರುತ್ತದೆ. ಕಂಕುಳು, ಹಾಲ್ರಸ ಗಂಟುಗಳು ರೋಗದಿಂದ ಬಿರುಸಾಗಿ

ಕೈಗೆಟುಕುತ್ತವೆ. ಅಲ್ಲದೆ ಗಂತಿ ಸ್ತನದ ಮೇಲಿನ - ಕೆಳಗಿನ ಊತಕಗಳಿಗೆ ಹರಡಿ ಸ್ಥಳಿಕವಾಗಿ ತುಂಬ ಮುಂದುವರೆದಿರುತ್ತದೆ. ಅಂತಹ ಸಂದರ್ಭದಲ್ಲಿ ಸ್ಥಳಿಕ ಚಿಕಿತ್ಸೆಯೆಂದರೆ ಸ್ತನವನ್ನು ಶಸ್ತ್ರಕ್ರಿಯೆಯಿಂದ ತೆಗೆದುಹಾಕುವುದು. ಗಂತಿ ಕೋಶಗಳನ್ನು ನಾಶಪಡಿಸಲು ಮತ್ತು ಅದು ಬೇರೆಡೆ ವ್ಯಾಪಕವಾಗಿ ಹರಡದಂತೆ ವಿಕಿರಣ ಚಿಕಿತ್ಸೆ ಇಲ್ಲವೆ ರಸದೂತ ಅಥವಾ ರಸಾಯನ ಚಿಕಿತ್ಸೆಗೆ ಒಳಪಡಿಸುವುದು.

ನಾಲ್ಕನೆಯ ಘಟ್ಟದಲ್ಲಿ ರೋಗ ದೇಹದ ಬೇರೆ ಬೇರೆ ಕಡೆ ಹರಡಿಹೋಗಿರುತ್ತದೆ. ಬೇರೆ ಅಂಗಭಾಗಗಳು ಗಂತಿಯ ವಸಾಹತನ್ನು ಹೊಂದಿ ಅನೇಕ ಬಗೆಯ ತೊಂದರೆಗಳನ್ನು ಉಂಟುಮಾಡುತ್ತವೆ. ಅವರಿಗೆ ರಸಾಯನ ಇಲ್ಲವೆ ರಸದೂತ ಚಿಕಿತ್ಸೆ ನೀಡಿ ಗಂತಿ ಕೋಶಗಳನ್ನು ನಾಶಪಡಿಸುವ ಪ್ರಯತ್ನ ಮಾಡಲಾಗುತ್ತದೆ. ಆಗಲೂ ಶಸ್ತ್ರಕ್ರಿಯೆಯಿಂದ ಕೇವಲ ಸ್ತನವನ್ನು ತೆಗೆದು ಸಮಾಧಾನ ನೀಡಬಹುದು.

ಪುನರಪಿಗಂತಿ

ಸ್ತನಗಂತಿ ಹೊಂದಿದ ರೋಗಿಗಳ ಮೇಲೆ ಕೈಕೊಂಡ ಶಸ್ತ್ರಚಿಕಿತ್ಸೆ ಯಶಸ್ವಿಯೆನಿಸಿದರೂ, ಅದು ಮರುಕಳಿಸಬಹುದು. ಸ್ತನ ಗಂತಿಯನ್ನು ಸಂಪೂರ್ಣವಾಗಿ ತೆಗೆದು ಹಾಕಿದರೂ ಅದು ಮತ್ತೆ ಗೋಚರಿಸಬಹುದು. ಆ ಪ್ರದೇಶದಲ್ಲಿ ಗುರುತಿಸಲಾಗದೆ ಉಳಿದ ಗಂತಿಕೋಶಗಳು, ಚಿಕಿತ್ಸೆಯ ನಂತರವೂ ಅಳಿದುಳಿದ ಕೋಶಗಳು ಮತ್ತೆ ಗಂಟಾಗಿ ಪ್ರಕಟಗೊಳ್ಳಬಹುದು. ಕೆಲವೊಮ್ಮೆ ಚಿಕಿತ್ಸೆಯನ್ನು ಕೈಕೊಳ್ಳುವ ಮೊದಲೇ ರೋಗ ಹರಡಿರುತ್ತದೆ.

ಅದು ಕೇವಲ ಸ್ತನದಲ್ಲಿ ಮರುಕಳಿಸಿ ತನ್ನ ಗುಣಲಕ್ಷಣಗಳನ್ನು ಸ್ಥಳಿಕವಾಗಿ ತೋರ್ಪಡಿಸಬಹುದು. ಅಥರ ಬದಲು ಅದು ಸ್ತನದಿಂದ ದೂರ ದೇಹದ ಬೇರೆ ಕಡೆ ತನ್ನ ಪ್ರತಿರೂಪವನ್ನು ಉಂಟುಮಾಡಿರಬಹುದು.

ಶಸ್ತ್ರ ಚಿಕಿತ್ಸೆಯ ನಂತರ ರೋಗಿಯ ತೂಕದ ಇಳಿಕೆ, ಬಿಗಿದ ಚರ್ಮ, ಕಂಕುಳ ಭಾಗದ ಸ್ನಾಯು ಸೆಡೆತ, ಶಕ್ತಿಗುಂದಿದ ಸ್ನಾಯು ತೋರಿ ಬರಬಹುದು. ಈ ತೊಂದರೆಗಳನ್ನು ರೋಗಿ ವ್ಯಾಯಾಮದಿಂದ ಹೋಗಲಾಡಿಸಿಕೊಳ್ಳಬಹುದು. ಶಸ್ತ್ರಕ್ರಿಯೆ ಕಾಲದಲ್ಲಿ ಘಾತಗೊಂಡ ನರತಂತುಗಳಿಂದಾಗಿ ಎದೆಯ ಮೇಲೆ ಚುಮು ಚುಮು, ಎದೆ, ಭುಜ, ಕೈಗಳಲ್ಲಿ ಕುಗ್ಗಿದ ಸ್ಪರ್ಶ ಸಂವೇದನೆ ತೋರಿಬರಬಹುದು. ಕಂಕುಳಲ್ಲಿನ ಹಾಲ್ರಸ ಗಂಟುಗಳನ್ನು ತೆಗೆದಾಗ ಅಲ್ಲಿನ ನಾಳಗಳ ಅಸ್ತಿತ್ವ ಭಂಗಗೊಳ್ಳುವುದರಿಂದ ಅದು ಹಾಲ್ರಸ ಪ್ರವಾಹವನ್ನು ನಿಧಾನಗೊಳಿಸುತ್ತದೆ. ಅಣೆಕಟ್ಟಿನ ಹಿಂದೆ ಮಡುಗಟ್ಟಿನಂತ ಹಾಲ್ರಸ ಕೈ ಮತ್ತು ತೋಳಿನಲ್ಲಿ ಬಾವನ್ನುಂಟುಮಾಡುತ್ತದೆ. ಆ ಪ್ರದೇಶದಲ್ಲಿ ಸೋಂಕಿನ ವಿರುದ್ಧ ಸೆಣೆಸುವ ಶಕ್ತಿಯನ್ನು ಕುಗ್ಗಿಸುತ್ತದೆ. ಅದಕ್ಕಾಗಿ ಆ ಭಾಗಕ್ಕೆ ಪೆಟ್ಟು ಬೀಳದಂತೆ ರಕ್ಷಿಸಿಕೊಳ್ಳಬೇಕು.

ಸ್ತನವನ್ನು ತೆಗೆದು ಹಾಕಿದ ನಂತರ ಅದರ ಪುನರ್‍ರಚನೆಯ ಶಸ್ತ್ರಕ್ರಿಯೆಯೂ ಲಭ್ಯ. ಅದಕ್ಕಾಗಿ ಅನೇಕ ಬಗೆಯ ವಿಧಾನಗಳನ್ನು ಅನುಸರಿಸಲಾಗುತ್ತದೆ. ಎದೆಯ ಆ ಭಾಗದೊಳಗೆ ಸಿಲಿಕಾನ್ ಇಲ್ಲವೆ ಲವಣದ ಪಾಕೀಟುಗಳನ್ನು ಸ್ತನದ ರೂಪ ಬರುವಂತೆ ಉದರ ಭಿತ್ತಿಯ ಊತಕವನ್ನು ಬಳಸಿ ನಾಟಿ ಮಾಡಬಹುದು. ಈ ಬಗೆಯ ಪುನರ್‍ರಚನೆಯ ಶಸ್ತ್ರಕ್ರಿಯೆಯ ಬಗ್ಗೆ ಸ್ತನವನ್ನು ಶಸ್ತ್ರಕ್ರಿಯೆ ಮಾಡಿ ತೆಗೆದು ಹಾಕುವ ಮೊದಲು ವಿಚಾರಮಾಡಿರಬೇಕಾಗುತ್ತದೆ. ಈ ಬಗೆಯ ಪುನರ್‍ರಚನೆಯ ಬಗ್ಗೆ ನಿರ್ಧರಿಸಿದ್ದರೆ ಸ್ತನವನ್ನು ತೆಗೆಯುವಾಗ ಮುಂದೆ ಪುನರ್‍ರಚನೆಗೆ

ಅನುಕೂಲವಾಗುವಂತೆ ಕೆಲವೊಂದು ಊತಕಗಳನ್ನು ಹಾಗೆಯೇ ಉಳಿಸಿಕೊಂಡಿರಬೇಕಾಗುತ್ತದೆ ಮತ್ತು ಪುನರ್ರಚನೆಯ ಶಸ್ತ್ರಕ್ರಿಯೆಯನ್ನು ಕೂಡಲೇ ಕೈಕೊಳ್ಳಬೇಕಾಗುತ್ತದೆ. ಈ ಬಗೆಯ ಶಸ್ತ್ರಕ್ರಿಯೆಯನ್ನು ಕೆಲವು ಸಮಯದ ನಂತರವೂ ಕೈಕೊಳ್ಳಬಹುದು.

ಸ್ತನ ಹೋಲಿಕೆಯ ನಾಟಿಯ ನಿರಪಾಯಕತೆಯ ಬಗ್ಗೆ ಅನೇಕ ಕಡೆ ವಿವಂಚನೆಯನ್ನು ವ್ಯಕ್ತಪಡಿಸಲಾಗಿದೆ, ಏಕೆಂದರೆ ಸಿಲಿಕಾನ್ ಯಾವುದೇ ಕಾಲದಲ್ಲಿ ಸೋರಬಹುದು, ಹರಿಯಬಹುದು, ಬಿರುಸಾಗಿ ಅಡಿಯ ಊತಕಗಳನ್ನು ಮರೆಮಾಡಬಹುದು. ಹೀಗಾಗಿ ಅದರ ಬಗ್ಗೆ ಪುರಸ್ಕಾರ ಕಡಿಮೆಯಾಗಿದೆ. ಲವಣ ನಾಟಿ ಸಿಲಿಕಾನಿನಷ್ಟು ಬಿರುಸಾಗದು ಮತ್ತು ಸುಕ್ಕುಗಟ್ಟದು. ಈ ಬಗೆಯ ಪುನರ್ರಚನಾ ಶಸ್ತ್ರಕ್ರಿಯೆಯನ್ನು ಬಯಸದ ಸ್ತ್ರೀ ಶಸ್ತ್ರಕ್ರಿಯೆಯಿಲ್ಲದೆ ನ್ಯೂನತೆಯನ್ನು ಹೋಗಲಾಡಿಸುವ ವಿಧಾನಗಳಿಗೆ ಮೊರೆಹೋಗಬಹುದು. ಸ್ತನವನ್ನು ಹೋಲುವ ಪೂರಕ ಮಾದರಿಯನ್ನು ಒಳ ಉಡುಪಿನೊಳಗೆ ಧರಿಸಿ ಮೊದಲಿನ ರಚನೆಯನ್ನು ಪಡೆಯಬಹುದಾಗಿದೆ.

ವಿಕಿರಣ ಚಿಕಿತ್ಸೆ

ತುಂಬ ಶಕ್ತಿಶಾಲಿಯಾದ ವಿಕಿರಣಗಳನ್ನು ಬಳಸಿ ಗಂತಿ ಕೋಶಗಳನ್ನು ನಾಶಪಡಿಸಬಹುದು ಮತ್ತು ಅವು ಪುನಃ ಬೆಳೆಯದಂತೆ ಮಾಡಬಹುದು. ದೇಹದ ಹೊರಗಿರಿಸಿರುವ ಯಂತ್ರದಿಂದ ವಿಕಿರಣವನ್ನು ಕೊಡಬಹುದು ಇಲ್ಲವೆ ವಿಕಿರಣ ಶಕ್ತಿಯು ವಸ್ತುಗಳನ್ನು ತೆಳು ಪ್ಲಾಸ್ಟಿಕ್ ಕೊಳವೆಯಲ್ಲಿರಿಸಿ ಸ್ತನದೊಳಕ್ಕೆ ನಾಟಿ ಮಾಡಿ ಆ ಪ್ರದೇಶವನ್ನು ಅದು ಹೊರಹಾಕುವ ವಿಕಿರಣ ರಶ್ಮಿಗಳ ಪ್ರಭಾವಕ್ಕೆ ಒಳಪಡಿಸಬಹುದು. ಕೆಲವೊಮ್ಮೆ ವ್ಯಕ್ತಿ ಎರಡೂ ಬಗೆಯ ಚಿಕಿತ್ಸೆಗೊಳಪಡಬಹುದು. ವಿಕಿರಣತೆಗೆ ಸ್ತನವನ್ನು

ಒಳಪಡಿಸಿದ ನಂತರ ಅದನ್ನು ಉಳಿಸುವ ಶಸ್ತ್ರಕ್ರಿಯೆ ಮಾಡಲಾಗುವುದು. ವಿಕಿರಣ ಚಿಕಿತ್ಸೆ ತುಂಬ ಸುಸ್ತು, ಕೆಂಪಡರಿದ ಚರ್ಮ, ನೋವು, ಕೆರೆತ ಉಂಟುಮಾಡುತ್ತದೆ. ಅವು ತಾತ್ಕಾಲಿಕ.

ರಸಾಯನ ಚಿಕಿತ್ಸೆ

ಕ್ಯಾನ್ಸರ್ ವಿರೋಧಿ ಔಷಧಗಳಿಂದ ಎಲ್ಲ ಗಂತಿಕೋಶಗಳನ್ನು ನಾಶಪಡಿಸಬಹುದು. ಬಾಯಿಂದ ಇಲ್ಲವೆ ಚುಚ್ಚು ಮದ್ದಿನ ರೂಪದಲ್ಲಿ ಔಷಧವನ್ನು ನೀಡಿದಾಗ ಅದು ದೇಹದಾದ್ಯಂತ ತನ್ನ ಕಾರ್ಯವನ್ನು ನಿರ್ವಹಿಸುತ್ತದೆ. ಅಲ್ಲಿ ಚಿಕಿತ್ಸೆ, ನಂತರ ಚೇತರಿಕೆ, ಮತ್ತೆ ಚಿಕಿತ್ಸೆ ಹೀಗೆ ಚಕ್ರದಂತೆ ಔಷಧವನ್ನು ನೀಡಲಾಗುವುದು.

ಕ್ಯಾನ್ಸರ್ ವಿರೋಧಿ ಔಷಧಗಳು ವೇಗಗತಿಯಿಂದ ಭಿನ್ನಗೊಳ್ಳುವ ಕೋಶಗಳ ಮೇಲೆ ಕಾರ್ಯನಿರ್ವಹಿಸುತ್ತವೆ. ಅದರ ಅಡ್ಡ ಪರಿಣಾಮಗಳು - ವ್ಯಕ್ತಿಯಲ್ಲಿ ಸೋಂಕು ಎದುರಿಸುವ ಶಕ್ತಿ ಕುಗ್ಗುವುದು, ಸುಲಭವಾಗಿ ರಕ್ತೋದ್ರೇಕ ಹೊಂದುವುದು, ಗಾಯಗೊಳ್ಳುವುದು, ಕೂದಲು ಉದುರುವುದು, ವೇಗಗತಿಯಿಂದ ಭಿನ್ನಗೊಳ್ಳುವ ಪಚನಿಕನಾಳದ ಒಳಹಾಸಿನ ಕೋಶಗಳ ನಾಶ, ಕುಗ್ಗಿದ ಹಸಿವೆ, ಓಕರಿಕೆ, ವಾಂತಿ, ಬಾಯಿ ಹುಣ್ಣುಗಳು. ಈ ಸನ್ನಿವೇಶ ಔಷಧ ಕೊಡುಗೆಯನ್ನು ನಿಲ್ಲಿಸಿದ ನಂತರ ದೂರವಾಗುತ್ತದೆ.

ರಸದೂತ ಚಿಕಿತ್ಸೆ

ಗಂತಿಕೋಶಗಳು ತಮ್ಮ ಬೆಳವಣಿಗೆಗೆ ಬೇಕಾದ ರಸದೂತವನ್ನು ಪಡೆಯದಂತೆ ಮಾಡುವುದೇ ಈ ಚಿಕಿತ್ಸೆಯ ಗುರಿ. ಔಷಧಗಳನ್ನು ಬಳಸಿ ರಸದೂತ ನಿರ್ವಹಿಸುವ

ಕಾರ್ಯವಿಧಾನವನ್ನು ಬದಲಿಸಬಹುದು, ಅಥವಾ ಶಸ್ತ್ರಕ್ರಿಯೆಯಿಂದ ಅಂಡಾಶಯವನ್ನು ತೆಗೆದು ಹಾಕಿ ಅದು ಬಿಡುಗಡೆ ಮಾಡುವ ರಸದೂತಗಳು ಇಲ್ಲದಂತೆ ಮಾಡಬಹುದು.

ಟೊಮಾಕ್ಸಿಫೆನ್ ಈ ದಿಶೆಯಲ್ಲಿ ಬಹುಮುಖ್ಯ ವಸ್ತು. ಅದು ಅಲ್ಲಿನ ಜೀವಕೋಶಗಳು ಈಸ್ಟ್ರೋಜೆನ್ ಬಳಕೆ ಮಾಡಿಕೊಳ್ಳುವುದನ್ನು ತಪ್ಪಿಸುತ್ತದೆ. ಆದರೆ ಅದರ ತಯಾರಿಕೆಯನ್ನು ನಿಲ್ಲಿಸುವುದಿಲ್ಲ. ಅದು ಬಿಸಿದೇಹ, ಯೋನಿ ಒಸರಿಕೆ, ಬಿಳಿಸೆರಗು, ಅನಿಯಮಿತ ರಜಸ್ರಾವದಂತಹ ಅಡ್ಡ ಪರಿಣಾಮಗಳನ್ನು ಉಂಟುಮಾಡಬಹುದಾದರೂ, ಶಾಶ್ವತವಾಗಿ ಮುಟ್ಟುನಿಲ್ಲಿಸದು; ಹಾಗೂ ಫಲವಂತತೆಗೆ ಭಂಗವನ್ನುಂಟು ಮಾಡುವುದಿಲ್ಲ.

ವಿಕಿರಣ ಇಲ್ಲವೆ ರಸಾಯನ ಚಿಕಿತ್ಸೆಯಲ್ಲಿ ಹಸಿವು ನಾಶ ಒಂದು ಬಹುಮುಖ್ಯ ಪ್ರಶ್ನೆ. ಚಿಕಿತ್ಸೆಯ ಅಡ್ಡ ಪರಿಣಾಮವಾಗಿ ಓಕರಿಕೆ, ವಾಂತಿಯಿಂದ ಉಣ್ಣುವುದು ಕಷ್ಟಕರವಾಗಬಹುದು; ಹಸಿವು ನಾಶವಾಗುವುದು. ಅವರ ದೇಹಪುಷ್ಟಿಯನ್ನು ಕಾಪ್ಪಿರಿಸಲು ಆಹಾರದ ಅನುಪಾನ ಅತ್ಯಗತ್ಯ. ಆಹಾರ ಸೇವನೆಯಿಂದ ರೋಗಿ ದೇಹಪುಷ್ಟಿ ಮತ್ತು ಶಕ್ತಿಯನ್ನು ಹೊಂದಿ ಚೆನ್ನಾಗಿದ್ದರೆ, ಅವರು ಚಿಕಿತ್ಸೆಯ ಅಡ್ಡ ಪರಿಣಾಮಗಳನ್ನು ಎದುರಿಸಬಲ್ಲವರಾಗುತ್ತಾರೆ. ಆಹಾರ ಸಾಕಷ್ಟು ಕೆಲೋರಿ ಮತ್ತು ಪ್ರೋಟೀನ್ ಹೊಂದಿದ್ದರೆ ತೂಕದ ಇಳಿಕೆಯನ್ನು ಅದು ತಪ್ಪಿಸುತ್ತದೆ; ಶಕ್ತಿಯನ್ನು ದೊರಕಿಸಿಕೊಡುತ್ತದೆ ಮತ್ತು ಸಹಜ ಊತಕಗಳನ್ನು ಪುನರ್ರೂಪಿಸುತ್ತದೆ.

* * *

ಪಾರಿಭಾಷಿಕ ಪದಕೋಶ

ಅಂಡ	Ovum, egg
ಅಂಡ ಬಿಡುಗಡೆ	Ovulation
ಅಂಡವಾಹಿನಿ	Oviduct
ಅಂಡಾಶಯ	Ovary
ಆದಿಕೋಶಿಕೆ	Primary follicle
ಉದರ	Abdomen
ಊತಕ	Tissue
ಋತುಬಂಧ	Menopause
ಎದೆಗೂಡು, ಎದೆ	Thorax, chest
ಎದೆ ಚಕ್ಕೆ	Sternum
ಕಿರು ಹಾಲೆ	Lobule
ಕಿಳ್ಗುಳಿ	Pelvis
ಕ್ಷೀರ, ಹಾಲು	Milk
ಕ್ಷೀರ ಕೊಂಕು	Milk sinus

ಕ್ಷೀರ ಬುಡ್ಡೆ	Milk alveolus
ಕ್ಷೀರ ನಾಳ	Milk duct
ಕೋಶ	Cell
ಕೋಶಿಕೆ	Follicle
ಕೋಶಿಕೋತ್ತೇಜಕ	Follicle stimulating
ಗರ್ಭಕಂಠ, ಗರ್ಭಗೊರಳು	Cervix
ಗರ್ಭಕೋಶ, ಗರ್ಭಾಶಯ	Womb, uterus
ಗರ್ಭತಳೆ, ಗರ್ಭವತಿ	Pregnant
ಗಂತಿ	Cancer
ಗ್ರಂಥಿ	Gland
ಗುದನಾಳ	Rectum
ಗುಭ	Vulva
ಚಿಕ್ಕತುಟಿ	Labia minora
ಚೂಚುಕ	Nipple
ಜನನಾಂಗ	Genital organ

ದುಂಡುಕಲೆ	Areola
ನಾರೆಳೆ	Fibre
ನಾರುಗಟ್ಟಿದ	Fibrous
ನಿರ್ನಾಳ	Ductless
ನಿಷೇಚನೆ	Fertilization
ಪಿಂಡಗೂಸು	Foetus
ಪೀತಗ್ರಂಥಿ	Corpus leuteum
ಪ್ರೇಮದಿಬ್ಬ	Mons veneris
ಪುಷ್ಪವತಿ	Menarche
ಪೌಷ್ಟಿಕ	Nutrient
ಬೋಗುಣಿ	Pelvis
ಭಗಲಿಂಗ	Clitoris
ಭಿತ್ತಿ	Wall
ಭ್ರೂಣ	Embryo
ಮೊಲೆತೊಟ್ಟು	Nipple

ಮೂತ್ರನಾಳ	Urethra
ಯೋನಿ	Vagina
ಯೋನಿಮುಖ	Vulva
ಯುಗ್ಮಜ	Zygote
ರಕ್ತನಾಳ	Blood vessel
ರಜಚಕ್ರ	Menstrual cycle
ರಜಸ್ರಾವ	Menstruation
ರಸದೂತ	Hormone
ಲೋಮನಾಳ	Capillary
ವರ್ಣದಂಡ	Chromosome
ವೀರ್ಯಾಣು	Sperm
ಸಂವೇದನೆ	Sensation
ಸ್ತನ, ಮೊಲೆ	Breast, mammary gland
ಸ್ರವಿಕೆ	Secretion
ಸ್ನಾಯು	Muscle

ಹಾಲೂಡಿಕೆ	Lactation
ಹಾಲೆ	Lobe
ಹಿಂದುಟಿ	Labia majora
ಹಳದಿಂಡುಗೊಳಿಕ	Leutinising
ಹಳದಿಕುಳಿ	Corpus leuteum
ಹಳದಿ ಬಂಡಾರ	Yolk sac

ವಿಶ್ವವಿದ್ಯಾಲಯವೆಂದರೆ, ವಿಶ್ವವ್ಯಾಪಿಯಾಗಬೇಕಾದ ವಿದ್ಯಾಕೇಂದ್ರಗಳೆಂದರ್ಥ. ಜನ ಸಾಮಾನ್ಯರಲ್ಲಿ ಅನೇಕರು ವಿಶ್ವವಿದ್ಯಾಲಯವನ್ನು ತಲುಪಲು ಸಾಧ್ಯವಾಗದೇ ಹೋದರೂ, ವಿಶ್ವವಿದ್ಯಾಲಯದ ಜ್ಞಾನ ಜನಸಾಮಾನ್ಯರನ್ನು ತಲುಪುವಂತಾಗಬೇಕು. ಈ ನಿಟ್ಟಿನಲ್ಲಿ ಆರೋಗ್ಯ ವಿಜ್ಞಾನಗಳಿಗೆ ಸಂಬಂಧಿಸಿದ ವಿಷಯಗಳ ಮೇಲೆ ಖ್ಯಾತ ವೈದ್ಯ ಲೇಖಕರಿಂದ ಸರಳವಾಗಿ ಬರೆದ ಸಣ್ಣಸಣ್ಣ ಉಪಯುಕ್ತ ಪುಸ್ತಕಗಳನ್ನು ಪ್ರಕಟಿಸಬೇಕಾದುದು ವಿಶ್ವವಿದ್ಯಾಲಯದ ಜನ ಮೆಚ್ಚುವ ಒಂದು ಚಟುವಟಿಕೆ. ಕಾರಣ ಸಾಮಾನ್ಯ ಕಾಯಿಲೆಗಳ ಬಗ್ಗೆ ಒಂದಿಷ್ಟು ಪರಿಜ್ಞಾನ ಎಲ್ಲರಿಗೂ ಅವಶ್ಯಕ.

ಈ ಹಿನ್ನೆಲೆಯಲ್ಲಿ, ನಮ್ಮ ವಿಶ್ವವಿದ್ಯಾಲಯದ ಪ್ರಸಾರಾಂಗ ವಿಭಾಗವು ಮೊದಲ ಹಂತದಲ್ಲಿ, ಆರೋಗ್ಯ ವಿಜ್ಞಾನಕ್ಕೆ ಸಂಬಂಧಿಸಿದ ಪ್ರಚಲಿತ ಹಾಗೂ ಪ್ರಯೋಜನಕಾರಿ ವಿಷಯಗಳ ಮೇಲೆ, ಹೆಸರಾಂತ ವೈದ್ಯ ಲೇಖಕರಿಂದ ಪುಸ್ತಕಗಳನ್ನು ಬರೆಸಿ ಪ್ರಕಟಿಸುತ್ತಿದೆ. ವಿಶ್ವವಿದ್ಯಾಲಯದ "ಆರೋಗ್ಯ ಮಾಲೆ " ಯಡಿಯಲ್ಲಿ ಪ್ರಕಟವಾಗುತ್ತಿರುವ ಈ ಪುಸ್ತಕ ಕನ್ನಡದ ಸಹೃದಯ ಓದುಗರ ಕೈ ಸೇರಿ, ಉಪಯುಕ್ತವೂ, ಜನಪ್ರಿಯವೂ ಆಗುವುದೆಂದು ನಂಬುತ್ತೇನೆ.

ಡಾ|| ಆರ್. ಚಂದ್ರಶೇಖರ
ಕುಲಪತಿಗಳು
ರಾಜೀವ್‌ಗಾಂಧಿ ಆರೋಗ್ಯ ವಿಜ್ಞಾನಗಳ ವಿಶ್ವವಿದ್ಯಾಲಯ, ಕರ್ನಾಟಕ

NAVAKARNATAKA
2872385/22251382
108200